УДК 611.423

ТОПОГРАФИЯ ЛИМФАТИЧЕСКИХ МИКРОСОСУДОВ

Петренко В.М.

Санкт-Петербургская государственная медицинская академия имени И.И. Мечникова, Санкт-Петербург

Топография лимфатических микрососудов вариабельна и соответствует строению микрорайонов микроциркуляторного русла. Лимфатические капилляры лежат около кровеносных капилляров, на уровне посткапиллярных и собирательных венул они переходят в лимфатические посткапилляры. Лимфатические сосуды идут на периферии контурных пучков микрорайона, по обе стороны от мышечных венул, но могут смещаться в промежутки между ними и магистральной артериолой, отклоняться в сторону от контурного пучка.

Ключевые слова: лимфатический капилляр, лимфатический посткапилляр, лимфатический сосуд.

Введение

Д.А. Жданов [1] определял место перехода лимфатических капилляров (ЛК) в отводящие лимфатические сосуды (ЛС) появлением клапанов, причем ЛС идут вдоль венул. В.В. Куприянов [2] описал лимфатический посткапилляр (ЛПК), он отличается от ЛК появлением тонкой базальной мембраны эндотелия и клапанов в виде его окружных складок. ЛК следуют посткапиллярным венулам, ЛПК – венулам [3]. По Ю.Е.Выренкову [4], ЛПК проходят около посткапиллярных венул. Соединительная ткань и гладкие миоциты появляются в стенках ЛС. Противоречивость и ограниченность сведений о строении микроциркуляторного русла (МЦР) побудили меня вначале изучить строение гемоМЦР [5], а затем – топографию лимфатических микрососудов в микрорайонах МЦР.

Материал и методы

Строение МЦР в брыжейке тонкой кишки собаки изучено на: 1) тотальных препаратах брыжейки, импрегнированных азотнокислым серебром или окрашенных квасцовым гематоксилином; 2) ее серийных гистологических срезах толщиной 7 мкм, окрашенных пикрофуксином по Ван Гизон; 3) ее препаратах с инъецированным МЦР синей или голубой массой Герота (лимфатическая часть) и тушью (кровеносная часть).. Кроме того, были изготовлены тотальные препараты лимфатических микрососудов из стенки тонкой кишки быка, окрашенные галлоцианином по Эйнарсону.

Результаты и их обсуждение

На тотальных препаратах брыжейки, окрашенных гематоксилином, в составе контурного пучка микрорайона МЦР непостоянно выявляются ЛС, ЛПК при этом прокрашиваются очень бледно, ЛК не видны (рис.1). Это обусловлено не только толщиной, но и плотностью их стенок: в ЛК нет базальной мембраны, в ЛПК она прерывистая и (не сразу) появляется тонкая адвентициальная оболочка, в ЛС дифференцируются миоциты. Кровеносные капилляры обычно с базальной мембраной и перицитами бледно окрашиваются квасцовым гематоксилином. Артериолы гораздо интенсивнее окрашиваются им, чем венулы, что коррелирует с разным числом миоцитов. ЛС проходят на периферии контурных пучков микрорайона МЦР, по обе стороны от мышечных венул, но могут смещаться в промежутки между ними и магистральной артериолой или отклоняться в разной степени в сторону от контурного пучка и пересекать различным образом территорию микрорайона МЦР. На препаратах, где лимфоМЦР инъецировано голубой массой Герота или импрегнировано нитратом серебра (рис.2), в сети ЛК обнаруживаются клапаны: ЛПК I порядка с эндотелиальными стенками входят в состав сети или служат продолжением одиночных ЛК около или на уровне, сбоку от

посткапиллярной венулы. ЛПК различным образом идут от метаболических блоков МЦР (прекапилляр – капилляры – посткапиллярная венула) к контурным пучкам микрорайона МЦР (ЛС I порядка, магистральные артериола и венула).. Надблоковые или сетевые ЛПК (I порядка) переходят в надсетевые ЛПК (II порядка), которые приобретают тонкую адвентициальную оболочку и залегают вдоль собирательной венулы, в одном пучке с венулой и терминальной артериолой или без нее. Вокруг пучка сгущается соединительная ткань (уплотняется перивазальная адвентиция). Аберрантные ЛПК принимают в качестве притоков ЛК и, возможно, сетевые ЛПК, идут самостоятельно к ЛПК следующего порядка и/или ЛС I порядка с немногими гладкими миоцитами в стенках, не формирующими сплошной слой. ЛК определяется на уровне посткапиллярной венулы, но не всегда рядом с ней. ЛК окружен различным образом кровеносными капиллярами и одновременно проходит кнаружи от их «клубочков».. На серии гистологических срезов брыжейки ЛПК проходил в пучке с терминальной артериолой и вторичной собирательной венулой. Истоки ЛПК терялись в терминальной артериоло-венулярной петле: терминальная артериола с одним слоем поперечных миоцитов продолжалась в метартериолу с редкими мелкими миоцитами; первичная собирательная венула отклонялась от нее и формировала дугу. Центральный канал (прекапилляр – магистральный капилляр – посткапиллярная венула) в плотном окружении кровеносных капилляров соединял венулярную дугу с метартериолой. Млечный синус в апикальной части кишечной ворсинки имеет сходную топографию. Встречаются участки микрорайона МЦР, где круговой пучок терминальной артериолы и собирательной венулы (их спаренные круговые анастомозы – кольцевой модуль) или не всегда полная венулярная петля с касательно прилегающей терминальной артериолой окружают ЛК или его петлю среди полиморфных участков кровеносных капилляров. Этот ЛК продолжается в аберрантный или сателлитный ЛПК, впадающий в следующий ЛПК или ЛС, в составе пучка с артериолой и венулой или отклонненный от пучка. Аберрантный ЛПК «подвешен» к тонким пучкам соединительнотканных волокон и кровеносных капилляров, образующим петли микрососудисто-волоконной сети (рис.3). В ее петли входят ветви прекапилляров, из петель такой сети выходят корни посткапиллярных венул, петли могут дублироваться ЛК. На тотальных препаратах ЛПК из стенки тонкой кишки быка, окрашенных галлоцианином по методике Эйнарсона, в стенках ЛПК появляются и сгущаются клетки соединительной ткани. Первый клапан определяется в ЛПК, который сопровождает мелкую венулу. Стенка ЛПК настолько тонкая, что на его тотальном препарате удается проследить эндотелиальный контур ЛПК, что невозможно сделать в стенке ЛС. Резкий переход в строении, плотности стенок ЛК, ЛПК и ЛС не обнаружен. Однако разница между ними ясно видна при сопоставлении коллектора на его протяжении с его притоком, звеном лимфатического русла более низкого порядка. ЛС имеют разное строение в разных оболочках тонкой кишки быка. В субсерозном слое ЛС имеют наиболее толстую стенку, хорошо выраженную среднюю оболочку в виде сплошного мышечного слоя с (косо)поперечной ориентацией миоцитов, который может быть дополнен непостоянным, более рыхлым слоем миоцитов с более пологой ориентацией. ЛС с наиболее тонкой стенкой и рыхлым мышечным

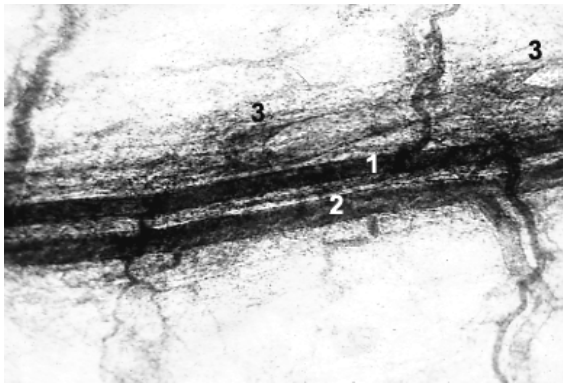

Рис. 1. Брыжейка тонкой кишки собаки, тотальный препарат: 1,2 – магистральные артериола и венула (фрагмент контура микрорайона микроциркуля-торного русла); 3 – клапаны лимфатического сосуда. Гематоксилин. Ув. 80.

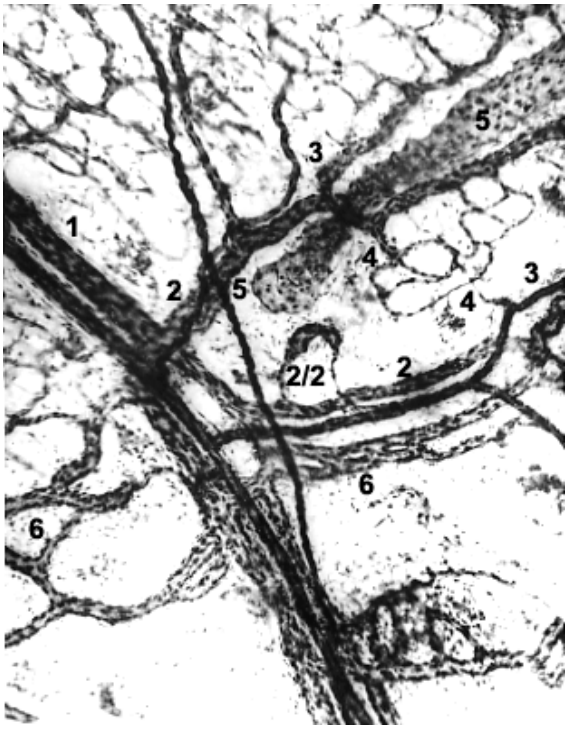

А

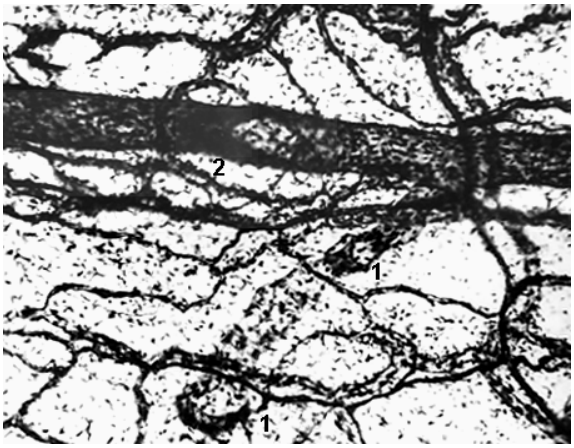

Б

Рис. 2. Брыжейка тонкой кишки собаки, тотальный препарат.
А: 1 – магистральные артериола и венула; 2 – претерминальная артериола и премагистральная венула; 2/2 – артериоловенулярный анастомоз; 3 – терминальная артериола и собирательная венула; 4 – прекапилляр и посткапиллярная венула, между ними находится сеть кровеносных капил-ляров; 5 – лимфатический капилляр, продолжающийся в лимфатический посткапилляр (см. рис. 2Б); 6 – сплетения собирательных венул.
Б: 1 – клапаны лимфатического посткапилляра; 2 – клапан лимфатического сосуда I порядка. Нитрат серебра. Ув.: А – 80; Б – 100.

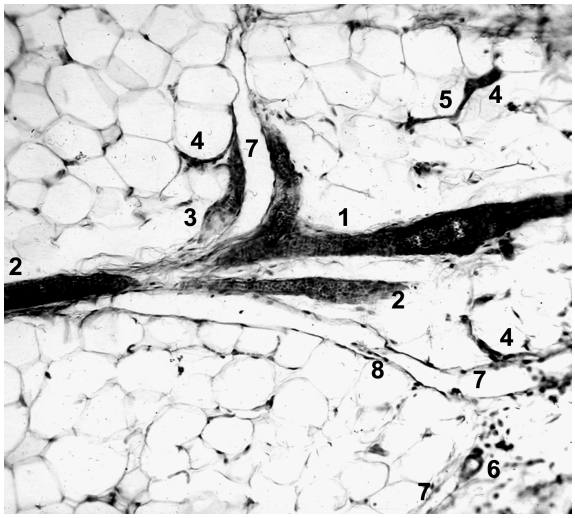

Рис. 3. Брыжейка тонкой кишки собаки, срез: 1,6 – магистральная и терминальная артериолы; 2,3,4 – магистральная, собирательная и посткапиллярная венулы; 5 – кровеносные капилляры и микрососудисто-волоконная сеть; 7,8 – лимфатический посткапилляр и его клапан. Пикрофуксин. Ув. 150.

слоем проходят в подслизистом слое, в котором лучше всего наблюдать переход ЛПК в ЛС. Клапаны ЛПК очень тонкие, едва различимые сквозь его тонкую стенку, особенно в ЛПК I порядка, нередко имеют вид небольшого сгущения клеток. Вокруг клапана и на протяжении мышечной манжетки лимфангиона ЛС I порядка определяются единичные, рассеянные мелкие миоциты, их кластеры или короткие (2-3 клетки), тонкие (1 ряд) пучки.

Заключение

Лимфатические микрососуды проходят по территории микрорайонов МЦР, их топография вариабельна. ЛК всегда находится сбоку от посткапиллярной венулы, хотя и на разном от нее удалении, среди кровеносных капилляров и кнаружи от полиморфных участков их сети. Топография ЛПК коррелирует с вариантами строения микрорайонов и модулей МЦР, особенно изменчива в открытых модулях, при слиянии сетей капилляров соседних модулей, диссоциации пучков модульных микрососудов. ЛПК по топографии и строению можно условно разделить на: 1) сетевые (надблоковые или метаболические), с эндотелиальными стенками. Именно они, вероятно, резорбируют тканевой белок [3],

и 2) надсетевые, межмодульные или транспортные, в т.ч. сателлитные, идущие вдоль терминальных артериол и собирательных венул, аберрантные, идущие самостоятельно, и комбинированные (сателлитный и аберрантный отрезки). Протяженный ЛПК в своем начале может иметь эндотелиальные стенки, а затем приобретать адвентициальную оболочку, которая уменьшает их проницаемость (метаболический и транспортный сегменты). Сателлитный ЛС идет в составе контурного пучка микрорайона МЦР, его положение может меняться на протяжении пучка. Аберрантный ЛС уклоняется от контурного пучка. Топография лимфатических микрососудов соответствует происхождению лимфатического русла в эволюции и онтогенезе позвоночных из коллатералей вен, выключаемых из кровотока [6], и его функции дополнительного к венам дренажа органов.

СПИСОК ЛИТЕРАТУРЫ

1. Жданов Д.А. Общая анатомия и физиология лимфатической системы. Л.: Медгиз, 1952, 336 с.

2. Куприянов В.В. Пути микроциркуляции. Кишинев: Картя Молдовеняскэ, 1969, 260 с.

3. Куприянов В.В., Банин В.В., Король А.П. // Арх.анат., 1989, т. 96, № 6, с. 31-49.

4. Выренков Ю.Е., Калашникова Н.А., Харитонова А.Ю. // Вестник лимфологии, 2008, № 1, с. 17-22.

5. Петренко В.М. // Фунд. иссл-я, 2009, № 8, с. 43-46.

6. Петренко В.М. Эволюция и онтогенез лимфатической системы. Второе издание. СПб: ДЕАН, 2003, 336 с.

TOPOGRAPHY OF THE LYMPHATIC MICROVESSELS

Petrenko V.M.

St.-Petersburg State Medical Academy named after I.I. Mechnikov, St.-Petersburg

Topography of the lymphatic microvessels is variable and correlates with structure of microcirculatory bed micro-districts.. Lymphatic capillaries lie near blood capillaries and pass into lymphatic postcapillaries at the level of postcapillary and collective venules. Lymphatic vessels come on periphery of micro-district contour bundles, on both sides from muscular venules, but can pass into interspaces between them and magistral arteriole, deviate aside from the contour bundle.

Key words: lymphatic capillary, lymphatic postcapillary, lymphatic vessel