УДК616.329.33-008.17-092-89.

ПРИЧИНА НЕУДАЧИ ПРИ ПОПЫТКЕ ВОССТАНОВИТЬ КЛАПАН ГУБАРЕВА ЭЗОФАГОФУНДОРАФИЕЙ

Залевский А.А., Горбунов Н.С., Самотёсов П.А., Русских А.Н., Шабоха А.Д., Архипкин С.В.

ГБОУ ВПО «Красноярский государственный медицинский университет им. профессора В.Ф. Войно-Ясенецкого Минздрава РФ», Красноярск, e-mail: hiatus39@yandex.ru

Представлен оперативный приём, создания под пищеводно-желудочным переходом клапана вместо отсутствующего клапана Губарева, функционирующего с феноменом перемещения части гладкомышечного кольца с клапанной анатомической композицией при растяжении давлением пищевого комка изнутри и рефлекторном сокращении. Исключено удлинение пищевода, создание манжетки из дна желудка вокруг дистального отдела пищевода. Функция клапана не осложняется дисфагией и рецидивом ГЭРБ в отдалённые сроки.

Ключевые слова: ГЭРБ, патогенез, хирургия

CAUSE OF FAILURE TRYING TO RESTORE GUBAREV'S VALVE BY ESOPHAGOFUNDORRHAPHY

Zalewskiy A.A., Gorbunov N.S., Samotesov P.A., Russkikh A.N., Shabokha A.D. , Arkhipkin S.V.

Krasnoyarsk State Medical University named after professor V.F. Voyno-Yasenetsky, Krasnoyarsk, e-mail: hiatus39@yandex.ru

Summary. This article describes the creation of a real-time acquisition of esophageal-gastric junction valve in place of the absent Gubarev's valve, operating with the phenomenon of displacement of the smooth muscle of the ring from the valve anatomical composition of the tensile pressure of the bolus from the inside and the reflex contraction. Excludes extension of the esophagus, creating a cuff of the fundus of the stomach around the distal esophagus. Function of the valve is not complicated by dysphagia and recurrent GERD in long terms.

Keywords: GERD, pathogenesis, surgery

У людей с грыжей пищеводного отверстия диафрагмы (ГПОД) мыс под углом Гиса (УГ) в просвете желудка, как и сам УГ, сглажен, поэтому функция сдерживания содержимого желудка от заброса в пищевод полностью осуществляется нижним пищеводным сфинктером (НПС). Когда сфинктер в тонусе покой ему это удаётся, но во время спонтанных релаксаций остаточный его тонус оказывается недостаточным, чтобы сдерживать содержимое желудка от прорыва в пищевод [5, 6, 7].

У больных ГЭРБ складка слизистой оболочки на мысе угла Гиса исчезает, поэтому после эзофагофундорафии, направляющей УГ и его мыс вниз, не происходит герметизация пищеводно-желудочного перехода, на которую рассчитывали Lortat-Jacob и R. Nissen, выполнявшие эту операцию. Не получив ожидаемого результата от эзофагофундорафии, гастроэнтерологи и хирурги склонились к концепции патогенеза, признающей ключевым его фактором слабый (дефектный) НПС и увлеклись его усилением манжеткой из дна желудка по Р. Ниссену. Однако из-за послеоперационной дисфагии, возникающей у 30–40% больных и частых рецидивов ГЭРБ появились многочисленные её модификации, также не решившие проблемы. Мы проанализировали причины этих осложнений. К примеру, одна из них в том, что у женщин с кардиальной ГПОД, произошла миграция 1 см пищевода, дислоцирующейся в норме в кольце пищеводного отверстия диафрагмы, 3-4 см абдоминального отдела пищевода, 3 см кардиального отдела желудка в средостение. Получается, что пищеводно-желудочный переход переместился вверх минимум на 7,0 см, а пищевод сократился с нормальных 24 см до 17,0 см (24–7=17). К этой длине он адаптировался в течение нескольких лет. Чтобы создать манжетку по Ниссену под диафрагмой потребуется 17- сантиметровый пищевод растянуть на 12,0 см или на 70% его длины, что не сложно выполнить под наркозом, но на что он реагирует тоническим спазмом продольной мускулатуры, вывёртывающим или разрушающим манжетку. В результате рецидивирует грыжа и ГЭРБ. Основанием для воссоздания клапана Губарева в средостении служат следующие факты: аксиальные ГПОД (за исключением гигантских грыж) не оказывают прямого вредного воздействия на органы средостения и никогда не ущемляются. Следовательно, нет мотивации для обязательного их устранения низведением под диафрагму. Необоснованность и вредность создания манжетки Р. Ниссена у боль-

ных ГЭРБ подтверждена исследованиями продвигающей перистальтики их пищеводов и тонуса НПС [1, 2, 3, 4].

Техника воссоздания клапана Губарева из верхнесрединного абдоминального доступа**.** Мобилизуют и отводят левую долю печени, низводят под диафрагму грыжевые отделы желудка и пищевода, грыжевой мешок (пищеводно-желудочную мембрану) не иссекают и не рассекают. Через передненижнюю дугу НПС проводят по одному встречному стежку атравматическими иглами на концах моделирующей нити.

Концы нити связывают. При этом образуется складка передней стенки грыжевой части желудка, обращённая вершиной внутрь, а передняя часть её основания подтягивается под пищеводно-желудочный переход. После этого грыжевые отделы пищевода и желудка возвращаются в средостение. Этот оперативный приём можно выполнить открытым и закрытым методом. Продолжительность операции около 15 минут.

Функция клапана. Пищевой комок, проходя через зону пищеводно-желудочного перехода, растягивает НПС, вместе с передней его дугой отодвигает основание складки кпереди, а её вершину – книзу, и проваливается в желудок (рис. 1).

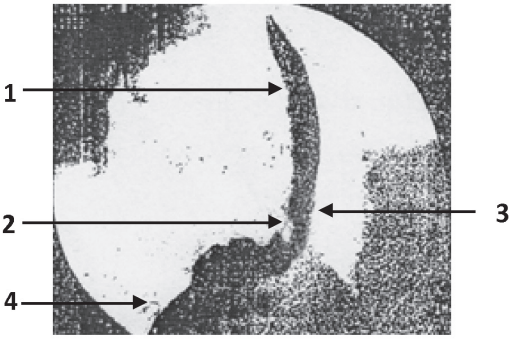

Рис. 1. Левосторонняя рентгенограмма пищевода и желудка во время обильного питья водной взвеси сернокислого бария: 1 – пищевод; 2 – створка клапана; 3 – НПС; 4 – желудок

Пропустив пищевой комок в желудок, НПС рефлекторно сокращается и возвращает складку в исходное положение, перекрыв сообщение желудка с пищеводом до очередного приёма пищи. (рис. 2).

В силу особенностей анатомической композиции клапана, при его создании исключается натяжение пищевода и ограничение функционального пространства НПС, поэтому не возникает послеоперационная дисфагия и рецидив болезни в отдалённые сроки.

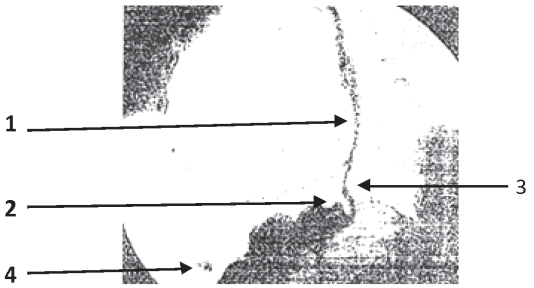

Рис. 2. Левосторонняя рентгенограмма, отражающие положения створки клапана между приёмами пищи (обозначения соответственно рис. 1)

Материалы. Представленная композиция клапана создана у 9 больных ГЭРБ с кардиальной грыжей пищеводного отверстия диафрагмы.

Результаты. В сроки наблюдений от 9 до 16 лет у всех 9 больных ГЭРБ, оперированных по представленной методике, наступило полное выздоровление. Критериями выздоровления были: отсутствие симптомов ГЭРБ, эндоскопических и гистологических признаков рефлюкс-эзофагита, анатомическая и функциональная сохранность створок клапана, проверенная рентгенологически.

Выводы

1. Отсутствие клапана Губарева – основной фактор патогенеза ГЭРБ.

2. Складка, созданная из передней стенки грыжевого отдела желудка под пищеводно-желудочным переходом у больных ГЭРБ, выполняет функцию клапана Губарева, прекращая желудочно-пищеводные рефлюксы, не создаёт дисфагию и сохраняет функцию в отдалённые сроки, прослеженные от 9 до 16 лет.

Список литературы

1. Залевский А.А. Способ хирургического лечения аксиальных грыж пищеводного отверстия диафрагмы и желудочно-пищеводного рефлюкса // Патент РФ № 2183101. 2002. Публ. 10.06.2002. Бюл. № 16.

2. Залевский А.А. Способ лечения ГЭРБ // Патент РФ № 2198603 от 20.03.2003. Публ. 20.02.200. Бюл. № 5.

3. Залевский А.А. Инновационная концепция патогенеза и оперативного лечения гастроэзофагеальной рефлюксной болезни // Красноярск, КрасГМУ. – 2009. – 115 с.

4. Залевский А.А., Горбунов Н.С., Самотёсов П.А., Русских А.Н., Шабоха А.Д., Шеховцова Ю.А., Кан И.В., Ермакова И.Е., Архипкин С.В., Кох И.А. Простой и быстрый способ оценки продвигающей функции пищевода и тонуса нижнего пищеводного сфинктера//В мире научных открытий. – 2012. – С. 73-84.

5. Калинин А.Ф. Гастроэзофагеальная рефлюксная болезнь: диагностика, терапия и профилактика // Фарматека. – 2003. – № 07. – С. 45-55.

6. Шептулин, В.Л., Храмов Е.А., Санкина А.А. Современные представления о патогенезе, диагностике и лечении рефлюкс-эзофагита // Клинич. мед. – 1995. – № 6. – С. 11-14.

7. Hornby P.J. Central control of lower esophageal sphincter relaxation // Dig. Am. J. Med. – 2000. – Vol. 108. – P. 90-98.