УДК 616.329.33-008.17-092-89

НОВЫЙ ПОДХОД И ПРИНЦИП ХИРУРГИЧЕСКОГО ЛЕЧЕНИЯ БОЛЬНЫХ ГЭРБ С КОРОТКИМ ПИЩЕВОДОМ II СТЕПЕНИ

Залевский А.А., Горбунов Н.С., Самотёсов П.А., Шеховцова Ю.А., Шабоха А.Д., Архипкин С.В.

ГБОУ ВПО «Красноярский государственный медицинский университет им. проф. В.Ф. Войно-Ясенецкого Минздрава РФ, Красноярск, e-mail: rector@krasgmu.ru

В настоящей статье представлено описание нового оперативного доступа к наддиафрагмальному отделу заднего средостения и оперативного приёма создания клапана, вместо отсутствующего клапана Губарева у больных ГЭРБ с врождённым коротким пищеводом II степени. Клапан формируется над кольцом пищеводного отверстия диафрагмы из передней стенки грудного желудка без рассечения сращений между ними, функционирующего на основе феномена перемещения гладкомышечного кольца при растяжении давлением пищевого комка изнутри и последующем сокращении, не создающего послеоперационную дисфагию, не проявляющего признаков анатомической и функциональной деградации в отдалённые сроки.

Ключевые слова: ГЭРБ, короткий пищевод, хирургия

THE METHOD OF SURGICAL TREATMENT OF GERD ASSOCIATED WITH SCHORTOESOPHAGUS

Zalewskiy A.A., Gorbunov N.S., Samotesov P.A., Shekhovcova Y.A., Shabokha A.D., Archipkin S.V.

Krasnoyarsk State Medical University named after professor V.F. Voino-Yasenetsky, Ministry of public health, Russian Federation, Krasnoyarsk, e-mail:rector@krasgmu.ru

The article gives a description of a new surgical access to supradiaphragmatic part of posterior mediastinum and surgical way of forming a valve instead of the missing Gubarev's valve for people with GERD who have had innate hiatal hernia. The valve is formed above the ring of oesophageal pening. It is formed from the anterior wall of thoracic stomach without the dissection of adhesion between thoracic stomach and diaphragm. The valve functions on the base of the phenomenon of transferring smooth muscle ring from being stretched by the pressure of the bolus from the inside to further contraction. This method allows avoiding postoperative dysphagia and an onset of anatomic and unctional degradation symptoms that might appear later.

Keywords: GERD, Schortoesophagus, surgery

В 50-60-е годы XX столетия Рудольф Ниссен и его последователи пытались восстановить функцию клапана Губарева воссозданием острого угла Гиса низведением кардиального отдела желудка под диафрагму и фиксацией малой его кривизны к передней брюшной стенке. Происходил отрыв желудка от места фиксации и рецидив болезни. Предложенное ими же сшивание дна желудка с левой стенкой пищевода (эзофагофундорафия) с той же целью, также оказалось недостаточно эффективным [5, 7, 8].

Обёртывание дистального отдела пищевода манжеткой из дна желудка, предложенное Ниссеном в 1956 году, многими хирургами было воспринято позитивно, но вскоре, из-за часто возникающей послеоперационной дисфагии и других осложнений, появилось множество модификаций манжетки. В настоящее время их число превышает, что означает неудовлетворенность результатами их применения.

В настоящее время существует множество концепций этиопатогенеза ГЭРБ порой диаметрально противоположных [6]. В большей степени нам импонирует концепция, признающая ключевым фактором патогенеза ГЭРБ отсутствие клапана Губарева. Следуя этой концепции, можно решить проблему желудочно-пищеводного рефлюкса, отказавшись от восстановления нормального анатомического положения пищеводно-желудочного перехода, при котором происходит растяжения короткого пищевода на 50-70% его длины, от навёртывания манжетки из дна желудка вокруг дистального отдела пищевода. Основанием для этого служат известные факты: 1) грудное положение небольшой части желудка, не оказывает вредного воздействия на прилежащие органы средостения. Следовательно, нет клинической мотивации для его устранения. В этой связи врождённое укорочение пищевода II степени (грудной желудок) мы приняли вариантом анатомической нормы для конкретного больного, не подлежащим хирургической коррекции [9]. Поэтому клапан стали формировать на уровне кольца пищеводного отверстия диафрагмы, не подвергая коррекции длину пищевода и давления нижнего пищеводного сфинктера (НПС). Для этой операции специально разработан передний доступ к заднему средостению в VI межреберье слева [1].

Материалы и методы исследования

Врождённый короткий пищевод II степени – патология относительно редкая, выявляется, как правило, случайно при обследовании больных или во время операции [8, 9]. С 1989 по 2002 год он был выявлен у 19 больных ГЭРБ в возрасте от 17 до 50 лет, 11 из которых выполнены операции антирефлюкса по представленной ниже методике [2].

Техника оперативного доступа. Положение больного на спине. Наркоз эндотрахеальный с искусственной вентиляцией лёгких. Разрез начинают снизу вверх от верхушки мечевидного отростка к месту крепления VI ребра к грудине. Затем разрез овально переводят в VI межреберье и продолжают по нему до пересечения со среднеключичной линией (рис. 1).

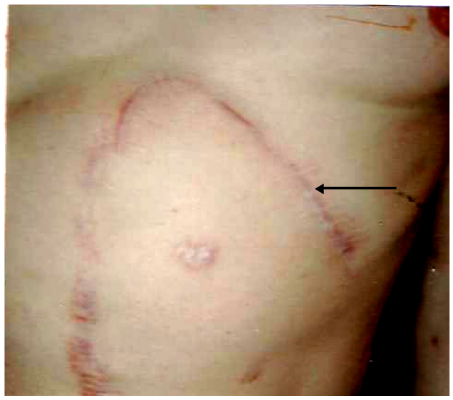

Рис. 1. Фотография передней грудной и брюшной стенки больного К. 45 лет, через 11 месяцев после операции. Стрелка указывает на рубец после переднего наддиафрагмального операционного доступа. На передней брюшной стенке рубцы от ранее перенесенных операций

По ходу кожного разреза послойно рассекают подлежащие ткани до внутренней грудной фасции. У края грудины конец VII ребра мобилизуют и отводят книзу, рассекают фасцию и квадратную мышцу, в переднее средостение вводят палец и отслаивают переходную складку париетальной плевры от грудной стенки, фасцию рассекают до наружного угла раны. В рану вводят малый реечный расширитель, нижний её край отводят вниз на 5 см и рассекают сращение между VI и VII рёбрами, над местом крепления прямой мышцы живота к рёберной дуге. Края раны разводят до 10 см, переходную складку париетальной плевры отслаивают от перикарда к верхушке сердца. Переднюю линию сращения перикарда с диафрагмой очищают от клетчатки, фиброзные тяжи деликатно разделяют острым способом от нижней грудино-перикардиальной связки до верхушки сердца. Кзади от неё находится прослойка рыхлой клетчатки, по которой перикард от диафрагмы отеляется преимущественно тупым способом. По мере углубления доступа под перикард вводят узкое зеркало с автономным источником света, опирающееся на край VI ребра и практически не оказывающее давление на сердце. Функция зеркала заключается в защите сердца от случайного ранения хирургической иглой и освещении канала доступа источником свет, расположенным на его конце. После разделения рыхлых сращений апертуру канала доступа расширяют влево до листка средостенной плевры.

Техника оперативного приёма. Перикардиальный отдел диафрагмы отводят книзу. При помощи марлевого тампона на изогнутом зажиме переднюю стенку грудного желудка смещают к задней стенке и в глубину на 2,0 см и фиксируют по бокам швами к боковым дугам кольца пищеводного отверстия диафрагмы. На этом формирование клапана заканчивается.

Функция клапана. Пищевой комок, пройдя через пищевод в грудной отдел желудка, задерживается над клапаном и, накопив достаточную массу, отодвигает его кпереди и книзу (рис. 2).

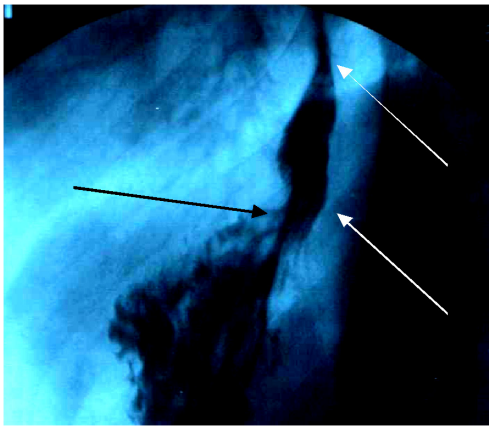

Рис. 2. Позитивная левосторонняя рентгенограмма пищевода и желудка больного П. 17 лет в момент обильного питья водной взвеси сернокислого бария. Стрелка слева указывает на створку клапана, верхняя стрелка – на пищеводно-желудочный переход, нижняя – на заднюю стенку грудного желудка

Между приёмами пищи вершина створки клапана остаётся у задней стенки грудного желудка (рис. 3).



Рис 3. Левосторонняя рентгенограмма пищевода и желудка с остатками водной взвеси сернокислого бария. Тень створки клапана указана левой белой стрелкой, тень столбика водной взвеси сернокислого бария над створкойтклапана указана правой белой стрелкой, чёрной стрелкой указано пищеводное отверстие диафрагмы

При резком повышении давления в абдоминальном отделе желудка край складки оттесняется вверх и открывает выход содержимому из абдоминального отдела желудка в грудной и, далее, – рвота.

По завершению оперативного приёма средостение дренируют силиконовым трубчатым дренажом с боковыми отверстиями под VII ребром у внутреннего края левой прямой мышцы живота и фиксируют прошивной нитью к коже.

Результаты исследования и их обсуждение

Критериями в оценке эффективности операции были: отсутствие послеоперационной дисфагии, сроки восстановления перистальтики желудочно-кишечного тракта и стационарного лечения. Послеоперационная дисфагия не отмечена ни у одного из 11 больных. Активность желудочно-кишечного тракта восстанавливалась к утру следующего дня после операции. Продолжительность послеоперационного лечения сократилась почти вдвое по сравнению со сроками, определёнными медицинскими экономическими стандартами в 20 койко-дней (M±m=12±3,2). Больные, имеющие работу, приступали к ней через 10-20 дней после выписки из стационара, вместо положенных 40 дней после операций по Ниссену (M±m=13,5±4,6). Экономический эффект в пересчёте на 100 больных составил 1086510 рублей по расценкам на период 2002 года. В отдаленные сроки, прослеженные по от 8 и 14 лет, случаев рецидива болезни не было.

Таким образом, концепция патогенеза ГЭРБ, признающая ключевым его фактором отсутствие клапана Губарева, нашла полное практическое подтверждение в оперативном приёме его воссоздания, разработанном на её базе.

Список литературы

1. Залевский А.А. Способ обнажения заднего средостения передним наддиафрагмальным внеплевральным доступом: Патент РФ № 2167614/27.05.2001.

2. Залевский А.А. Антирефлюксная операция при коротком пищеводе. Патент РФ № 2179411/20.02.2002.

3. Залевский А.А. Операция антирефлюкса при врождённом коротком пищеводе // Сиб. мед. журн. (Иркутск) – 2000. – № 1. – С.23-27.

4. Залевский А.А. Хирургическое лечение гастроэзофагеальной рефлюксной болезни // Dudweiler Landstr. 99 – D-66123 Saarbrucken, LAP LAMBERT Academic Publishing. – 2011. 109 p.

5. Каншин Н.Н., Чисов В.И. Клапанная гастропликация при коротком пищеводе II степени // Хирургия. – 1969. № 12. – С. 55-58.

6. Шептулин А.А., Хромов В.Л., Санкина Е.А. Современное представление о патогенезе, диагностике и лечении рефлюкс-эзофагита //Клин. медицина. – 1995. -№ 6. – С. 11-14.

7. Allen M.S., Trastek V.F., Deschamps et al. Intrathoracic stomach. Presentation and results of operation //J. Thorac. Cardiovasc. Surg. – 1993. Volume 105. N2. – P. 253-258.

8. Gastal O.L. Short esophagus: Analisis of predictors and clinical implications // Arch. Surg., – 1999. – Vol. 134. N 6. – P. 633-636.

9. Zalevskiy A.A., Gorbunov N.S., Shehovcova J.A., Russkih A.N., Shaboha A.D., Petuhova O.V. Conceptual approach to pathogenesis and surgical treatment of GERD//Medical and Health Science Journal, – MHSJ, – 2012. Volume 11, issue 2. – P. 56-60.