УДК 616.718.5/.6-003.93-001.5-089.227.84-092.9

ОСОБЕННОСТИ ДИСТРАКЦИОННОГО ОСТЕОГЕНЕЗА ПРИ УДЛИНЕНИИ КОСТЕЙ ГОЛЕНИ С ТЕМПОМ 1 ММ В СУТКИ ЗА 4 ПРИЕМА В ОБЛАСТИ ПРОКСИМАЛЬНОГО МЕТАФИЗА (ЭКСПЕРИМЕНТАЛЬНОЕ ИССЛЕДОВАНИЕ)

Кононович Н.А., Горбач Е.Н., Петровская Н.В., Попков А.В.

ФГБУ «Российский научный центр «Восстановительная травматология и ортопедия» им. акад. Г. А. Илизарова» Минздрава России, Курган, Россия, e-mail:n.a.kononovich@mail.ru

В эксперименте на 6 взрослых беспородных собаках изучены особенности течения дистракционного остеогенеза при удлинении костей голени на величину 15±0,8% от исходной длины сегмента. Удлинение выполняли методом Илизарова в области проксимального метафиза с темпом 1 мм за 4 приема. На этапах эксперимента не было выявлено факторов, способствующих нарушению течения остеогенеза. Для оценки особенностей течения дистракционного остеогенеза использовали рентгенографический, гистологический и статистический методы исследования. Формирование опороспособного участка кости происходило через 34,4±2,6 суток фиксации. Индекс фиксации составил 12,0±0,8 суток, индекс остеосинтеза - 23,9±0,9 суток. Костеобразование происходило по интрамембранозному пути. Положительный результат связан с созданными благоприятными биологическими и механическими условиями, базирующимися на философии метода Илизарова.

Ключевые слова: дистракционный остеогенез, проксимальный метафиз, голень, метод Илизарова

DETAILS OF DISTRACTION OSTEOGENESIS IN THE PROCESS OF LEG BONE LENGTHENING BY ONE (1) MM FOR FOUR (4) TIMES DAILY IN THE PROXIMAL METAPHYSIS ZONE (AN EXPERIMENTAL STUDY)

Kononovich N.A., Gorbach E.N., Petrovskaia N.V., Popkov A.V.

FSBI «Russian Ilizarov Scientific Center "Restorative Traumatology and Orthopaedics"» of the RF Ministry of Health, Kurgan, Russia, e-mail:n.a.kononovich@mail.ru

The details of distraction osteogenesis process studied experimentally in 6 adult mongrel dogs subjected to leg bone lengthening by the amount of 15±0.8% of the initial length of segment. The procedure of lengthening performed by the Ilizarov method in the zone of proximal metaphysis by 1 mm for 4 times. No factors contributing to disordering the reparative osteogenesis process. Radiographic, histological and statistical methods of study used to evaluate the details of distraction osteogenesis process. Weight-bearing bone area formed by 34.4±2.6 days of fixation. Index of fixation made up 12.0±0.8 days, that of osteosynthesis – 23.9±0.9 days. The regenerated bone formed in the interfragmental diastasis by an intramembranous way under the created conditions. The positive result is due to the created favorable biological and mechanical conditions based on the Ilizarov method philosophy.

Keywords: distraction osteogenesis, proximal metaphysis, leg, the Ilizarov method

Введение

Улучшение результатов оперативного удлинения конечности с помощью внешних фиксаторов и сокращение сроков лечения остается актуальным до настоящего времени. Перечень причин, обусловливающих необходимость оперативной коррекции формы и длины ног, включает в себя системные заболевания скелета, врожденные, приобретенные укорочения [5]. Поиск путей разрешения этой проблемы стал одной из причин расцвета пластической хирургии на рубеже XX и XXI веков. Революционным прорывом явились разработки Г.А. Илизарова и его школы, которые в свою очередь во многом послужили появлению отдельной медико-социальной группы пациентов нуждающихся в услугах эстетической хирургии [2].

Исход лечения зависит от величины удлинения по отношению к исходной длине сегмента, уровня остеотомии и режима дистракции. В клинике предпочтение отдается остеотомии в верхней трети голени, в частности в области проксимального метафиза. Классическим вариантом удлинения принято считать 1 мм в сутки за 4 приема при функционально-допустимой величине удлинения не более 20% от исходной длины сегмента [7].

В настоящее время экспериментально изучено влияние темпа дистракции, ангиогенеза, различных факторов роста и цитокинов на скорость костеобразования. Изучена функция надкостницы, особенности эндостального и периостального остеогенеза, метаболические процессы. Однако, эти исследования выполнялись при удлинении диафиза кости.

Цель исследования: изучить особенности дистракционного остеогенеза при удлинении костей голени в области проксимального метафиза с темпом 1 мм за 4 приема.

Материал и методы исследования

Экспериментальное исследование выполнено на 6 взрослых беспородных собаках обоего пола. Наркотизированным животным в условиях операционной выполняли открытую поперечную остеотомию долотом на уровне проксимального метафиза берцовых костей. Отломки фиксировали аппаратом Илизарова. Высота проксимального отломка костей голени от исходной длины сегмента составила 22,9±0,6%.

Через 5 суток после операции начинали дистракцию с темпом 1 мм в сутки за 4 приема на величину 14-16,5% (15±0,8%) от исходной длины сегмента. В проанализированных случаях на этапах эксперимента не было выявлено факторов, способствующих нарушению течения репаративного костеобразования (неточная репозиция костных отломков, нестабильная фиксация, сосудистые расстройства, остеопороз и др.).

Для оценки особенностей течения дистракционного остеогенеза использовали рентгенографический, гистологический и статистический методы исследования.

Рентгенографию костей голени осуществляли в прямой и боковой проекции перед операцией, после остеосинтеза, через 14, 21, 28 суток дистракции, через 30 суток после прекращения аппаратной фиксации. Использовали рентгеновский аппарат «VEP X Technology Premium VET» (Испания).

Гистологические исследования регенерата диафиза большеберцовой кости проводили по окончанию периода дистракции и через 30 суток после демонтажа аппарата методом световой микроскопии гистологических препаратов, окрашенных гематоксилином и эозином, по Ван-Гизону и по Массону на большом исследовательском микроскопе (Opton, Германия). В качестве контроля использовали материал, полученный от 5 интактных взрослых беспородных собак.

Для оценки полученных количественных данных применяли метод описательной статистики (вычисляли среднее значение и стандартное отклонение). Обработку результатов выполняли с использованием программы «AtteStat 13.1» (И.П. Гайдышев, Россия).

Эксперименты выполнены в соответствии с требованиями «Европейской конвенции по защите позвоночных животных, используемых для экспериментальных и других научных целей» и были одобрены Комитетом по этике ФГБУ «РНЦ «ВТО» им. акад. Г.А. Илизарова».

Результаты исследования и их обсуждение

На рентгенограммах через 14 суток дистракции в 44% случаев в диастазе визуализировались гомогенные тени. Отмечалась периостальная реакция на поверхности отломков большеберцовой кости. В остальных случаях визуализировались костные отделы регенерата и срединная зона просветления (зона роста). Вершины костных отделов имели зубчатое строение.

Через 28 суток дистракции между отломками определяли тени регенерата нормотрофического типа, который сохранял зональное строение (рис. 1а). Высота диастаза составляла в среднем 27,3±1,6 мм. Срединную зону просветления пересекали трабекулярные тени. С латеральной и каудальной поверхности начинала образовываться корковая пластинка.

Формирование опороспособного участка кости происходило через 34,4±2,6 суток фиксации. Индекс фиксации составил 12,0±0,8 суток, индекс остеосинтеза - 23,9±0,9 суток. В этот период аппарат демонтировали.

На рентгенограммах к окончанию периода фиксации регенерат сохранял поперечную зональность. Зона роста была представлена в виде интенсивных теней с единичными очагами низкой рентгеноконтрастности. Была сформирована тонкая корковая пластинка. Периостальные напластования объединялись в области зоны роста (рис. 1б).

Через 30 суток после прекращения фиксации во всех наблюдениях был сформирован регенерат нормопластического типа. Новообразованный участок диафиза у концов отломков имел зоны просветления, и более интенсивные тени в проекции зоны роста (рис. 1в).

а б в

Рисунок 1 - Дистракционный регенерат в области проксимального метафиза, удлинение на 16,5% от первоначальной длины сегмента: а – фрагменты рентгенограмм, дистракция 28 суток; б - фрагменты рентгенограмм, фиксация 35 суток; в – фрагменты рентгенограмм, через 30 суток после прекращения фиксации.

На гистотопограммах по окончанию периода дистракции определяли срединную соединительнотканную прослойку («зону роста») и костные отделы.

Срединная часть регенерата имела зигзаго- либо зубчатообразную форму и была представлена ориентированной волокнистой соединительной тканью, васкуляризованной многочисленными капиллярами синусоидного типа с расширенными просветами. Ее высота составляла в среднем 2-4 мм. Коллагеновые волокна в прослойке в отличие от регенератов, образованных в средней трети [3], были объединены в более крупные пучки. За счет этого прослойка приобретала грубоволокнистое строение. В проксимальном и дистальном от прослойки направлениях отмечали минерализацию пучков коллагеновых волокон. В результате этого формировалась сеть вытянутых по вектору растяжения костных трабекул грубопучкового строения, объединяющихся в костные отделы протяженностью 3-5 мм. Со стороны как проксимальных, так и дистальных костных отломков формировались небольшие конусообразные тяжи трабекулярной кости ретикулофиброзного строения, которые были ориентированы к центру регенерата, но не объединялись с костными отделами. Их протяженность составляла 1,8-2,5 мм (рис. 2 а, б).

Через 30 суток после прекращения фиксации новообразованные участки диафиза во всех случаях имели костно-мозговую полость и компактизирующуюся корковую пластинку (рис. 2в, г). Костно-мозговая полость была заполнена преимущественно жировым костным мозгом с очагами кроветворения и немногочисленными небольшими по площади костными трабекулами, локализирующимися преимущественно в срединной части регенерата.

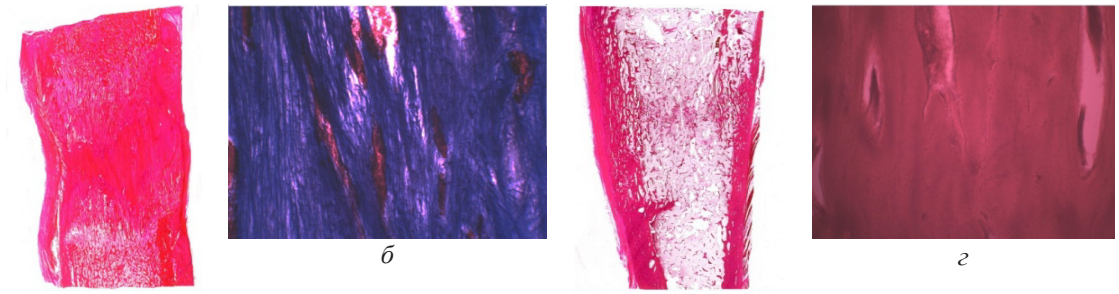

а б в г

Рис. 2 Гистоструктура дистракционного регенерата в области проксимального метафиза большеберцовой кости: а - гистотопограмма регенерата большеберцовой кости через 28 суток удлинения (по окончанию периода дистракции). Окр. гематоксилином и эозином. Ув. 1,5х; б - «зона роста» дистракционного регенерата, представленная ориентированной рыхлой волокнистой соединительной тканью с расширенными микрососудами. Окр. По Массону. Ув. 100; с - гистотопограмма регенерата большеберцовой кости чере 30 суток после демонтажа аппарата. Окр. гематоксилином и эозином. Ув. 1,5х; в – новообразованная корковая пластинка. Окр. гематоксилином и эозином. Ув. 100х.

Результаты проведенного исследования показали, что при удлинении костей голени в классическом режиме (1 мм в сутки за 4 приема) на величину 14-16% в области проксимального метафиза после остеотомии долотом в диастазе формировался нормотрофический регенерат типичного зонального строения.

Aronson J., Shen X., [6] установили, что удлинение голени на диафизах и метафизах протекает успешно. При метафизарном удлинении консолидация наступает незначительно раньше и составляет 22-29,6 суток фиксации, тогда как на уровне диафиза – 26-33 суток. Однако в других исследованиях временной интервал формирования опороспособного новообразованного участка диафиза кости был существенно продолжительнее (от 30 до 70 суток фиксации) [3].

Регенерация костной ткани в условиях чрескостного остеосинтеза зависит от способа нарушения кости. Так результаты опытного исследования на овцах показали, что консолидация отломков при закрытии костных дефектов путем дистракции быстрее наступает при осуществлении кортикотомии, чем при полном пересечении кости (остеотомии) [10]. При анализе количественных показателей, характеризующих остеогенез в условиях удлинения голени по Илизарову выявлено, что в сравнении с остеотомией долотом, наиболее благоприятные условия костеобразования создаются после безударной кортикотомии [4].

Однако, в наших исследованиях нарушение целостности кости путем остеотомии долотом существенно не повлияло на сроки формирования опороспособного участка диафиза (период фиксации составил не более 35 суток).

В исследованиях при разных условиях дистракционного остеогенеза были выявлены интрамембранозный [8], а также сочетание интрамембранозного и эндохондрального типов остеогенеза [9].

В проведенных нами экспериментах был выявлен только интрамембранозный тип остеогенеза, способствующий формированию опороспособного новообразованного участка кости в сравнительно короткие сроки.

По нашему мнению, полученный положительный результат был связан с созданными биологическими и механическими условиями, сочетающимися с основными принципами философии метода Илизарова [1], оптимальными для остеогенеза.

Выводы

Таким образом, при удлинении голени на 14-16% в области проксимального метафиза после нарушения кости долотом, с суточным темпом 1 мм за 4 приема и при отсутствии условий, способствующих нарушению течения остеогенеза (неточная репозиция костных отломков, нестабильная фиксация, нарушение режима дистракции, сосудистые расстройства, остеопороз и др.), наблюдается формирование костной ткани по интрамембранозному пути.

Список литературы

1. Губин А.В. Метод Илизарова – философия проверенная временем // Гений ортопедии. – 2011. – №2. – С. 5-6.

2. Каплунов О. А. Косметическая коррекция формы и длины ног / О. А. Каплунов, А. Г. Каплунов, В. И. Шевцов. – М. : ГЭОТАР МЕД. – 2010. – 160 с.

3. Костеобразование при удлинении голени после остеотомии долотом берцовых костей в средней трети (экспериментальное исследование) / В. И. Шевцов, С. А. Ерофеев, А. М. Чиркова, Е. В. Осипова // Гений ортопедии. – 2003. – № 3. – С. 102-107.

4. Силантьева Т.А., Чиркова А.М., Ерофеев С.А. Гистоморфометрическая характеристика активности дистракционного остеогенеза при различных способах нарушения целостности костей голени (экспериментальное исследование) // Гений ортопедии. – 2003. – № 3. – С. 120-125.

5. Уравнивание длины нижних конечностей – исторические ракурсы и современные тенденции / О. А. Соколовский, С.Н. Сердюченко, Г.А. Бродко, Г.А. Урьев // Медицинские новости. – 2011. – №7. – С. 11-19.

6. Aronson J. Experimental assessment of bone regenerate qualityduring distraction osteogenesis // In: Brighton CT, Friedlaender GE, Lane JM, editors, Bone Formation and Repair. Illinois, The American Academy of Orthopaedic Surgeons. – 1994. – P. 441-63.

7. Dinah AF. Predicting duration of Ilizarov frame treatment for tibial lengthening. // Bone. – 2004. Vol. 34(5). – P. 845-8.

8. Schenk R.K, Gachter A. Histology of distraction osteogenesis // In: Brighton CT, Friedlaender GE, Lane JM, editors, Bone Formation and Repair. Illinois, The American Academy of Orthopaedic Surgeons. – 1994. – P. 387-94.

9. Temporal and spatial characterization of regenerate bone in the lengthened rabbit tibia / Richards M., Goulet J.A., Schaffler M.B., Goldstein S.A. // J Bone Miner Res. – 1999. Vol. 14(11). – P. 1978-86.

10. The role of corticotomy and osteotomy in the treatment of bone defects using the Ilizarov technique / Brutscher R., Rahn B.A., Rüter A., Perren S.M. // J Orthop Trauma. – 1993. Vol. 7(3). – P. 261-9.