УДК 65:57.086:618.146-21/.41:618.15-008.8:616-092.9

КОЛЛАГЕН III ТИПА В ШЕЙКЕ МАТКИ КРЫС ПРИ БЕРЕМЕННОСТИ И РОДАХ

[1]Григорьева Ю.В., [1]Ямщиков Н.В., [1]Чемидронов С.Н., [2]Ренц Н.А., [2]Бормотов А.В.

[1]ГБОУ ВПО «Самарский государственный медицинский университет» Министерства здравоохранения РФ, Самара, e-mail: histology@bk.ru;
[2]ГБУЗ СО «ТГКБ №5», Тольятти, e-mail:kadriya-garif@yandex.ru

С помощью иммуногистохимического исследования с применением набора антител к коллагену III типа была уточнена его локализация в дефинитивной шейке матки нерожавших крыс, определен характер изменений его экспрессии в «созревающей» и «зрелой» шейке матки при беременности и в момент физиологических родов. Установлено, что коллаген III типа присутствует во всех слоях миометрия, однако к концу беременности и в родах отмечается усиление его экспрессии. Полученные данные свидетельствуют об активации биосинтеза белка. Центральным звеном коллагеногенеза при этом являются лейомиоциты преимущественно сосудистого и внутреннего слоев миометрия шейки матки. Полученные сведения могут помочь в разработке новых подходов к ведению беременности и родов.

Ключевые слова: шейка матка, миометрий, гладкие миоциты, лейомиоциты, коллаген III типа, беременность, роды

TYPE III COLLAGEN IN THE CERVIX IN PREGNANCY AND CHILDBIRTH

[1]Grigoryeva J.V., [1]Yamshchikov N.V., [1]Chemidronov S.N., [2]Renz N.A., [2]Bormotov A.V.

[1]Samara State Medical Universit» of the Ministry of Health of the Russian Federation, Samara, e-mail: histology@bk.ru;
[2]Clinical Hospital № 5, Togliatti, e-mail:kadriya-garif@yandex.ru

The immunohistochemical studies using collagen type III antibodies were revealed its localization in the definitive cervix nulliparous rats. We define the changes in collagen III expression «maturing» and «mature» cervix during pregnancy and at the time of physiological labor. . We found, that collagen type III is presented in all the layers tunica muscular. The collagen type III expression is increased the end of pregnancy and during labor. These findings suggest about protein biosynthesis activation. The cervix myometrium vascular and inner layers leyomyocites have central link in collagen genesis. The findings may help in the development of new approaches to pregnancy and childbirth management.

Keywords: cervix, myometrium, smooth muscle cells, leyomyocites, collagen type III, pregnancy, childbirth

Проблема «созревания» шейки матки к родам и определение ее «зрелости» в момент родов на сегодняшний день не может считаться решённой до конца, несмотря на длительную научную историю вопроса и достижения современного арсенала функциональных и лабораторных методов [1, 2, 4, 7, 9].

В работе А.Г. Савицкого (2012) отмечено, что эффективно управлять родовым процессом, можно только тогда, когда известны все этапы его биомеханики [7]. Мы считаем, что изучение морфологических преобразований, благодаря которым реализуются все механизмы функционирования, также важно.

Несмотря на большое количество исследований по данной проблеме чёткого описания морфологических особенностей шейки матки в период родов до сих пор нет [1,2,8]. Следует отметить, что исследования данного органа у человека, в определенные промежутки времени, сопряжены с рядом сложностей. Единственным способом решения данной проблемы является экспериментальное сравнительное изучение функциональной морфологии шейки матки у различных видов млекопитающих.

Цель исследования: изучить локализацию коллагена III типа в интактной шейке матки крыс и уточнить характер изменений его экспрессии в «созревающей» и «зрелой» шейке матки при беременности и в момент физиологических родов.

Для достижения поставленной цели были определены задачи:

Установить локализацию коллагена III типа в шейке матки половозрелой, ранее не рожавшей, крысы;

Сравнить особенности экспрессии коллагена III типа в интактной, «созревающей» и «зрелой» шейке матки.

Материалы и методы исследования

Работа выполнена на 30 лабораторных крысах, в соответствии с «Правилами проведения работ с использованием экспериментальных животных». Материалом исследования служили шейки матки половозрелых крыс на 15, 17, 19, 20 сутки беременности и в фазу изгнания родов. Контролем служил материал от нерожавших половозрелых самок.

В работе были использованы общегистологические методы световой микроскопии и иммуногисто-

химии с приминением антител к коллагену III типа. Материал фиксировали в забуференном формалине, проводку осуществляли в гистологическом процессоре замкнутого типа с вакуумом Leica ASP 300. Заливали материал в парафин «Histomix» фирмы Bio Optica. Фронтальные, сагиттальные и поперечные срезы готовили на роторном микротоме толщиной 6 мкм. Готовые срезы окрашивали гематоксилином и эозином и по Массону. Для иммуногистохимического исследования использовали антитела фирмы DACO. Постановку иммуногистохимической реакции проводили с одношаговой системой визуализации BioGenex (QD 630-XAK) Super Sensitive one-step Polymer – HRP Kit/DAB.

Результаты исследования и их обсуждение

В результате исследования установлено, что функционально значимой частью шейки матки во время беременности и, особенно во время родов, является ее миометрий. Согласно классическому представлению, функциональную основу миометрия шейки у крыс составляет гладкая мышечная ткань, которая обладает высокой пластичностью и специфичностью, характеризующаяся гормональной зависимостью. Помимо гладкой мышечной ткани, в миометрии шейки матки имеется волокнистая соединительная ткань, которая окружает лейомиоциты.

Соединительная ткань в структуре миометрия интактной шейки матки прослеживается в составе сосудистого слоя и между миоцитами внутреннего и наружного слоев, объединяя лейомиоциты по 15-25 штук в мышечные пучки и образуя компартменты.

Особенностью соединительной ткани в шейке матки является преобладание в межклеточном веществе различных типов волокон. Сами фибробласты встречаются в небольшом количестве.

В межклеточном веществе присутствуют эластические волокна, образующие неплотные неупорядоченные сетчатые структуры. В прослойках соединительной ткани проходят кровеносные сосуды и нервные волокна. В основном же остов органа образован фибриллообразующими коллагеновыми волокнами.

Будучи основным «опорным» белком в теле позвоночных, коллаген определяет механические особенности тканей и играет ведущую роль в процессах морфогенеза.

Иммуногистохимическое типирование коллагеновых волокон в составе шейки матки у крыс свидетельствует о наличии в ней коллагена III типа (рис. 1). Нами отмечена слабая положительная экспрессия коллагена III типа в составе, как сосудистого слоя, так и преимущественно внутреннего слоя.

Исследования шейки матки накануне родов и в момент родов показывают увеличение количества межклеточного вещества. Об этом свидетельствует увеличение расстояния между миоцитами. Последние раздвигаются и обособляются друг от друга, что на световом уровне дает картину развития интерстициального отека (рис. 2).

Здесь же заметными становятся изменения формы и контуров оболочек миоцитов, которые образуют большое количество инвагинаций, что по данным литературы расценивается, как вакуольная дистрофия [6]. Однако мы считаем, что в клетках прослеживается повышенное функциональное состояние, о котором свидетельствуют преобладание в ядре эухроматина и наличие в нем 1-2 ядрышек.

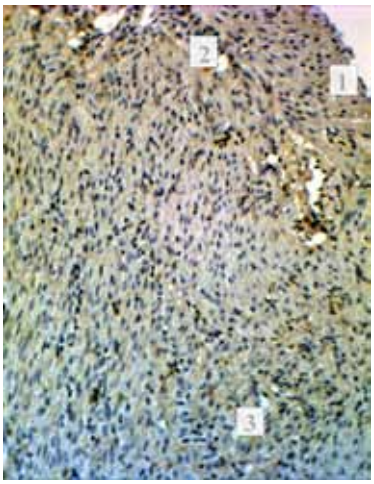

Рис. 1. Шейка матки интактной половозрелой крысы:
1 – Наружный слой; 2 – Сосудистый слой;
3 – Внутренний циркулярный слой. ИГХ типирование коллагена III типа. Увел. 100Х

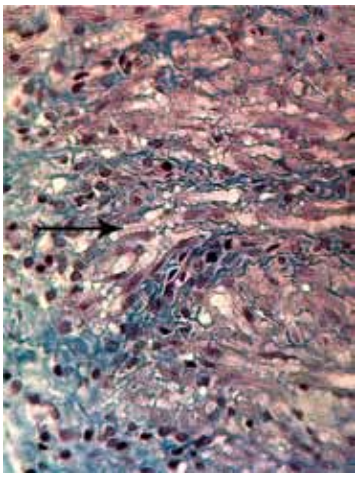

Рис. 2. Шейка матки крысы на 19 сутки беременности. Вакуолизированные миоциты внутреннего слоя миометрия шейки матки показаны стрелкой. Окраска по Массону. Увел. 200Х

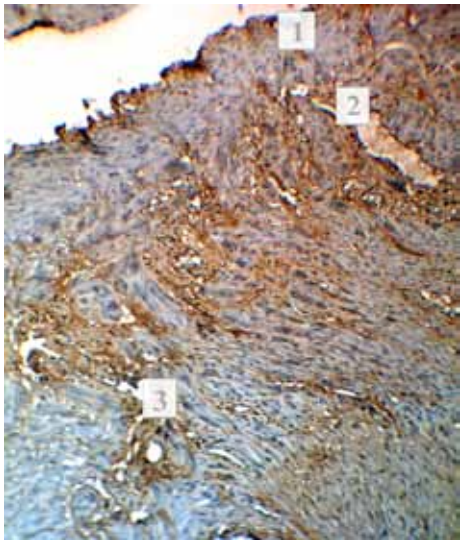

Рис. 3. Шейка матки крысы в родах: 1 – наружный слой; 2 – сосудистый слой; 3 – внутренний циркулярный слой. ИГХ типирование коллагена III типа. Увел. 100Х

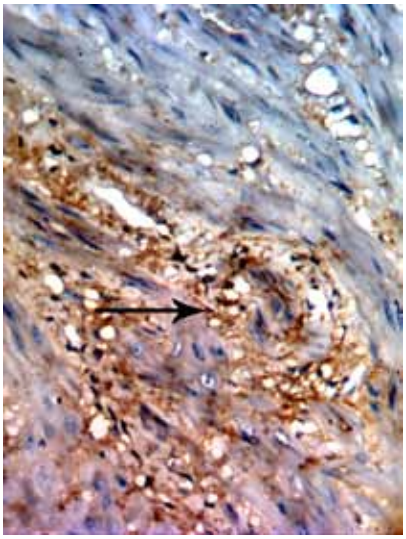

Рис. 4. Шейка матки крысы в родах. Положительная экспрессия коллагена вокруг вакуолизированных миоцитов показана стрелкой. ИГХ типирование коллагена III типа. Увел. 200Х

Исследование шейки матки в родах на коллаген III типа свидетельствует об усилении его экспрессии (рис. 3). Это дает нам основание говорить об увеличении его синтеза к концу беременности и особенно в родах. Обращает на себя внимание его разная экспрессия в составе сосудистого и внутреннего слоев по сравнению с наружным слоем. Также следует отметить, что максимально он визуализируется вокруг вакуолизированных клеток (рис. 4). Следовательно, мы считаем, что секреция коллагена III типа осуществляется самими лейомиоцитами шейки матки.

Анализ литературы по данному вопросу противоречив. С одной стороны есть сведения о снижении плотности коллагеновых волокон на единицу площади при беременности за счет коллагенолиза [7, 9, 10]. С другой стороны, есть работы, в которых отмечено, что количество коллагена существенно не меняется [2]. Мы считаем, что в родах в миометрии шейки матки происходит смена одного типа коллагена на другой. Образуются новые «молодые» волокна коллагена – III типа.

Как известно, синтез коллагена – сложный ферментативный многостадийный процесс, который должен быть обеспечен достаточным количеством витаминов и минеральных элементов. Так, например, важную роль в процессе синтеза коллагена играют ионы Mg^{2+}. Они необходимы для стабилизации транспортной РНК и небольших ядерных РНК [5].

Важный момент в синтезе – реакции гидроксилирования, которые открывают путь дальнейшим модификациям, необходимым для коллагеногенеза. Катализируют реакции гидроксилирования специфические ферменты, например, образование 4-оксипролина катализирует пролингидроксилаза, в активном центре которой находится железо. Однако, фермент активен только в том случае, если железо находится в двухвалентной форме, что обеспечивается витамином С [3].

Для нормального протекания реакции также необходимы α-кетоглутарат и О2. А-кетоглутарат при декарбоксилировании образует сукцинат, который является акцептором одного из атомов кислорода. Второй атом кислорода включается в состав гидроксилируемого соединения. ОН группы гидроксипролина образуют водородные связи между α-спиралями в «сверхспирали» стабилизируя её. В свою очередь гидроксилирование лизина необходимо для образования ковалентных сшивок как между α-спиралями внутри молекулы тропоколлагена, так и между отдельными молекулами тропоколлагена при соединении их «бок в бок». При образовании подобных «ковалентных мостиков», например при сборке коллагеновых фибрилл, некоторые лизиновые и гидроксилизиновые остатки подвергаются окислительному дезаминированию, катализатором которого является внеклеточный медьсодержащий фермент лизилоксидаза. Результатом этого процесса

является образование реактивных альдегидов (аллизина и гидроксиаллизина). Для протекания этой реакции необходимо присутствие витаминов PP и B6 [3].

Таким образом, не вызывает сомнения, что для разработки наиболее эффективных методов ведения беременности и родов, требуются фундаментальные знания о структурных изменениях, происходящих в шейке матки в данный промежуток времени, как на клеточном, так и молекулярном уровнях.

На основании полученных результатов, можно сделать вывод, что при беременности и родах наблюдаются два взаимозависимых друг от друга процесса: коллагенолиз и коллагеногенез нарастающие к моменту родов. Центральным звеном коллагеногенеза при этом являются лейомиоциты преимущественно сосудистого и внутреннего слоев миометрия шейки матки. Это свидетельствует о дивергентной дифференцировке миоцитов различных слоев мышечной оболочки шейки матки. Соединительная ткань в шейке матки в момент родов реализует свою пластическую функцию и необходима для сохранения целостности шейки в момент ее дилатации. Поэтому мы считаем, функционально ведущей тканью помимо гладкой мышечной, является волокнистая соединительная ткань.

Список литературы

1. Бахмач В.О. Изменения матки и шейки матки во время беременности и накануне родов (обзор) / Бахмач В.О., Чехонацкая М.Л., Яннаева Н.Е., Забозлаев Ф.Г., Гришаева Л.А. // Саратовский научно-медицинский журнал. 2011. Т. 7, № 2. С. 396–400.

2. Воскресенский С.Л. Биомеханизм родов: дискретно-волновая теория. Минск: ПОЛИБИТ, 1996. – 185 с.

3. Мазуров В.И. Биохимия коллагеновых белков. – М., 1974. – 248 с.

4. Савицкий А.Г. «Шеечный фактор» в патогенезе гипертонических дисфункций матки / А.Г. Савицкий, А.О. Гультяева, Д.Н. Кузьмина, Л.Т. Шурова, М.Н. Лесничая // Детская медицина Северо-Запада, 2012. – Т2. – №3. – С. 35-42.

5. Ходжаева З.С. Дефицит магния, недифференцированные дисплазии соединительной ткани и истмико-цервикальная недостаточность / З.С. Ходжаева, С.Р. Гурбанова // Проблемы репродукции, 2009. – №2. – Том 15. – С. 97-101.

6. Шкурупий В.А. Динамика миоцитов разных типов в миометрии крыс в периоды беременности и ранней послеродовой инволюции / В.А. Шкурупий, Е.В. Дубинин, Н.Н. Дубинина // Бюллетень экспериментальной биологии и медицины, 2008. – прилож. 1. – С. 101-104.

7. Buhimschi IA, Dussably L, Buhimschi CS, Ahmed A, Weiner CP. Physical and biomechanical characteristics of rat cervical ripening are not consistent with increased collagenase activity // Am J Obstet Gynecol. 2004 Nov;191(5):1695-704. PubMed PMID: 15547544.

8. Granström L, Ekman G, Ulmsten U, Malmström A. Changes in the connective tissue of corpus and cervix uteri during ripening and labour in term pregnancy // Br J Obstet Gynaecol. 1989 Oct;96(10):1198-202. PubMed PMID: 2590655.

9. Oxlund BS, Ørtoft G, Brüel A, Danielsen CC, Oxlund H, Uldbjerg N. Cervical collagen and biomechanical strength in non-pregnant women with a history of cervical insufficiency // Reprod Biol Endocrinol. 2010 Jul 30;8:92. doi: 10.1186/1477-7827-8-92.

10. Uldbjerg N, Ekman G, Malmström A, Olsson K, Ulmsten U. Ripening of the human uterine cervix related to changes in collagen, glycosaminoglycans, and collagenolytic activity // Am J Obstet Gynecol. 1983 Nov 15;147(6):662-6.