УДК 572.7:612.428:612.67:615.322:661.94

МОРФОЛОГИЧЕСКИЕ ОСОБЕННОСТИ ЛИМФОУЗЛА, ПРЕТЕРПЕВШЕГО ВОЗРАСТНЫЕ ИЗМЕНЕНИЯ, ПОСЛЕ ОЗОНО- И ФИТОТЕРАПИИ

[1]Горчакова О.В., [2]Кутафьева Н.В., [1,2]ГорчаковВ.Н.

[1]ФГБНУ «Научно-исследовательский институт клинической и экспериментальной лимфологии», Новосибирск;

[2]Новосибирский государственный университет, Новосибирск, e-mail: vgorchak@yandex.ru

Цель исследования – оценить влияние сочетанной озоно- и фитотерапии на структурную организацию лимфоузла, претерпевшего возрастные изменения. Морфологическим методом с использованием морфометрии изучены структурно-функциональные зоны паховых лимфоузлов у 160 белых крысах-самцах Wistar разных групп в возрасте 3–5 месяцев («молодые») и 1,5–2 года («старые») и после сочетанной озоно- и фитотерапии. На позднем этапе онтогенеза происходит уменьшение размеров лимфоидных узелков на фоне увеличения площади других функциональных компартментов, не подвергшихся возрастной инволюции. Возникшая неоднородность структуры лимфоузла приводит к снижению его функциональной активности. Применение сочетанной озоно- и фитотерапии способствует неолимфогенезу и оказывает модулирующий эффект на структуры лимфоузла, увеличивая размер лимфоидных узелков и уменьшая площадь других функциональных компартментов, подвергшихся возраст-индуцированным изменениям. Реализована идея повышения посредством озоно- и фитокоррекции функции лимфоузла, претерпевшего возрастные изменения.

Ключевые слова: морфология, лимфоузел, озоно- и фитотерапия, геронтология

AFTER OZONE- AND PHYTOTHERAPY ARE MORPHOLOGICAL FEATURES OF THE LYMPH NODE, WHICH HAS UNDERGONE AGE-RELATED CHANGES

[1]Gorchakova O.V., [2]Kutafeva N.V., [1,2]Gorchakov V.N.

[1]Institute of Clinical and Experimental Lymphology», Novosibirsk;

[2]Novosibirsk State University, Novosibirsk, e-mail: vgorchak@yandex.ru

Objective of the study was to evaluate the influence of combined ozone – and phytotherapy on the structural organization of a lymph node, which had undergone age related changes. A morphological study using morphometry the structural and functional zones of inguinal lymph nodes at 160 white rats male Wistar different groups at the age of 3-5 months («young») and 1,5–2 years («old») and after combined ozone- and phytotherapy. At a late stage of ontogenesis, there is a reduction in size of lymphoid nodules on the background of increase in the area of other functional compartments which have not undergone age-related involution. The resulting heterogeneous structure of a lymph node leads to the decrease of its functional activity. The use of combined ozone – and phytotherapy promote the development of neolymphogenesis and provides modulation effect on the structure of the lymph node, increasing the size of lymphoid nodules and reducing the size of other functional compartments, subjected to age-induced changes. We implemented the idea of enhancing of functions of the lymph node by ozone and phytocorrection.

Keywords: morphology, lymph node, ozone- and phytotherapy, gerontology

Лимфатические узлы при общем типе структурной организации обладают динамичным изменением структурно-функциональных зон, что обусловливает особенности иммуноморфологических реакций при действии патогенных и саногенных факторов внешней среды [3]. При этом возникает необходимость морфофункциональной оценки лимфоузлов, так как они являются одним из элементов общей протективной системы организма [8]. При этом реактивные изменения, касающиеся структурной организации лимфоузлов, не всегда находят свое объяснение, особенно, на позднем этапе онтогенеза [2]. С возрастом происходит старение лимфоидной ткани с неизбежным снижением неспецифической резистентности организма. Актуальным остается поиск средств и способов, способных скорректировать структурные изменения лимфоузлов и повысить иммунный статус в лимфатическом регионе. Выбор сделан в пользу озоно- и фитотерапии, так как они обладают адаптогенными и лимфотропными эффектами действия [5–7] и широко используются в эндоэкологической реабилитации. Но до сих пор практически отсутствуют работы оценивающие эффект озоно- и фитотерапии на структурную организацию лимфоузлов с учетом современных концепций лимфатического региона, протективной системы [3, 8] и фитолимфонутрициологии [5].

Цель исследования – оценить влияние сочетанной озоно- и фитотерапии на структурную организацию лимфоузла, претерпевшего возрастные изменения.

Материалы и методы исследования

Эксперимент проведен на 160 белых крысах-самцах Wistar с условно выделенными возрастными группами: «молодые» в возрасте 3–5 месяцев (контрольная группа) и «старые» в возрасте 1,5–2 года

(группа сравнения) с учетом соотношения продолжительности жизни крыс и человека [4]. Работу с животными выполняли в соответствии с международными правилами и нормами (European Communities Council Directives of 24 November 1986, 86/609/EEC), согласно «Международным рекомендациям по проведению медико-биологических исследований с использованием животных» (1985), приказу МЗ РФ № 267 от 19.06.2003 г. с общей анестезией болезненных манипуляций. Животные получали при свободном доступе к воде стандартную диету.

В эксперименте использовали оригинальный фитосбор в суточной дозе 0,1–0,2 г/кг в течение месяца у животных разного возраста. Состав фитосбора: бадан, родиола розовая, копеечник сибирский, лист черники, брусники, смородины, шиповник майский, чабрец, пищевые волокна. Основными действующими биоактивными веществами и одновременно определяющими подлинность фитосбора являются флавоноиды (рутин), арбутин, пищевые волокна. Аппликацию озонированного оливкового масла осуществляли на область лимфосбора паховых лимфоузлов на 15–20 минут через день, на курс 14 процедур.

Паховые лимфатические узлы исследовали гистологическим методом [2]. Гистологические срезы лимфоузлов окрашивали гематоксилин-эозином, азур-эозином и подвергали морфометрическому анализу, используя программу Image-Pro Plus 4.1 [1]. В работе использовали статистический метод с определением средней арифметической, среднеквадратичной ошибки и достоверности различий при $p < 0,05$ с помощью программы StatPlus Pro 2009, AnalystSoft Inc.

Результаты исследования и их обсуждение

Лимфатические узлы с возрастом испытывают состояния функциональной напряженности [3, 6, 7]. Инволюции лимфоидной паренхимы сопровождается частичной гиперплазией сохранившихся структурно-функциональных зон, входящих в состав лимфоидной дольки лимфоузла. Именно сохранность лимфоидной дольки определяет иммунный потенциал лимфоузла на позднем этапе онтогенеза. Отдельные структуры лимфоузла могут увеличиваться при снижении клеточной плотности в них. Особенно четко это выражено в паракортексе, в то время как в других структурно-функциональных зонах лимфоузла клеточная плотность изменяется в меньшей степени. Структура паракортекса разряжена из-за уменьшения клеточной плотности с возрастом (рис. 1). Опустошение лимфоидной ткани связывают с миграцией клеток в кровоток и снижением пролиферативных процессов вследствие возраст-обусловленной инволюции лимфоидной ткани на фоне склероза [3, 8].

В свою очередь изменение размерности структурно-функциональных зон приводит к неоднородности структуры лимфоузла, демонстрируя морфологические эквиваленты компенсации возраст-обусловленной трансформации (таблица). На стадии позднего онтогенеза это проявляется увеличением площадей в 1,4 раза капсулы (1,62 ± 0,07 % по сравнению с 1,16 ± 0,09 % в контроле), в 1,6 раза коркового плато (1,90 ± 0,08 % по сравнению с 1,20 ± 0,09 % в контроле), паракортекса в 1,3 раза (8,94 ± 0,49 % по сравнению с 7,14 ± 0,67 % в контроле), мозгового синуса в 2,3 раза (2,94 ± 0,20 % по сравнению с 1,30 ± 0,12 % в контроле) на фоне уменьшения в 1,2 раза площади лимфоидных узелков с герминативным центром (1,37 ± 0,12 % по сравнению с 1,61 ± 0,17 % в контроле). Характер изменения площади основных структурно-функциональных зон приводит к снижению иммунной функции лимфоузла, что является дестабилизирующим моментом на этапе позднего онтогенеза.

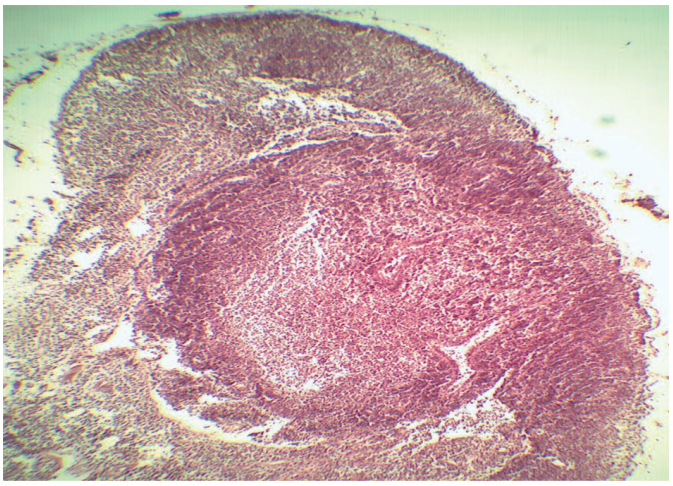

Рис. 1. Разрежение паракортекса с сохранением компактного расположения лимфоидной ткани по периферии. Уменьшение клеточной плотности. В периферической коре лимфоидные узелки без герминативного центра. Старые животные в возрасте 1,5 года. Окраска гематоксилином и эозином. Увеличение ок.7, об. 4

Площадь структур пахового лимфоузла у молодых и старых животных без коррекции и после озоно- и фитотерапии, %

Структуры лимфоузла	Молодые животные (3–5 мес.)		Старые животные (1,5–2 года)	
	Контроль (без коррекции	Озоно- и фитотерапия	Контроль (без коррекции)	Озоно- и фитотерапия
	1	2	3	4
Капсула	1,16 ± 0,09	1,07 ± 0,08	1,62 ± 0,07*	1,74 ± 0,11
Субкапсулярный синус	0,57 ± 0,07	0,59 ± 0,05	0,41 ± 0,04	0,58 ± 0,05
Корковое плато	1,20 ± 0,09	1,57 ± 0,16	1,90 ± 0,08*	1,45 ± 0,19
Лимфоидный узелок без герминативного центра	1,16 ± 0,06	1,32 ± 0,11*	1,24 ± 0,08	1,28 ± 0,11
Лимфоидный узелок с герминативным центром	1,61 ± 0,17	1,85 ± 0,21	1,37 ± 0,12*	2,48 ± 0,25°
Паракортекс	7,14 ± 0,67	5,84 ± 0,44	8,94 ± 0,49	7,17 ± 0,62
Мякотные тяжи	5,20 ± 0,32	5,02 ± 0,38	5,02 ± 0,34	6,04 ± 0,48
Мозговой синус	1,30 ± 0,12	0,94 ± 0,08	2,94 ± 0,20*	1,61 ± 0,11°

Примечание. $*P_{1-2-3} < 0,05$, $°P_{3-4} < 0,05$ – достоверность различий.

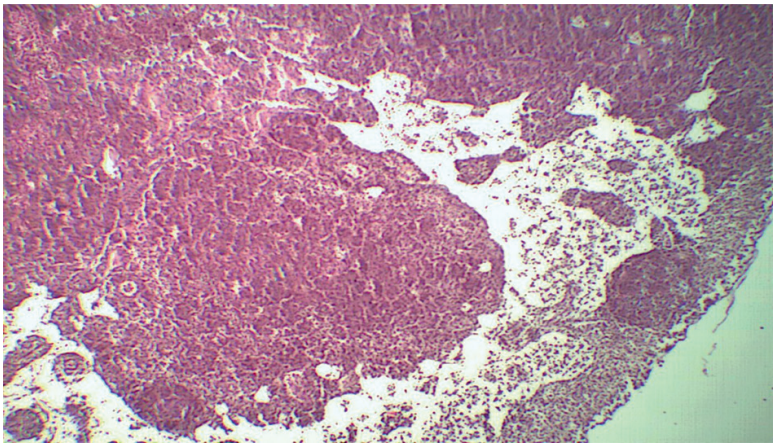

Рис. 2. Гиперплазия паракортекса на фоне восстановленной клеточной плотности. Расширенная синусная система. Озоно- и фитотерапии у старых животных. Окраска гематоксилином и эозином. Увеличение ок. 7, об. 4

Применение озоно- и фитотерапии решает задачу по оптимизации структуры и функции лимфоузла. При этом реализуются принципы лимфосанации, лимфопротекции и лимфостимуляции [3, 6, 8], обусловливающие позитивный эффект на разных уровнях структурной организации лимфатического региона.

Сочетанная озоно- и фитотерапия изменяет структурную организацию лимфоузла, претерпевшего возрастные изменения (таблица). Происходит уменьшение в 1,3 раза площадей коркового плато (1,45 ± 0,19 % по сравнению 1,90 ± 0,08 % без коррекции), паракортекса (7,17 ± 0,31 % по сравнению с 8,94 ± 0,42 % без коррекции) и мозгового синуса (1,61 ± 0,11 % по сравнению с 2,94 ± 0,20 % без коррекции) на фоне увеличения в 1,8 раза площади лимфоидных узелков с герминативным центром (2,48 ± 0,25 % по сравнению с 1,37 ± 0,12 % без коррекции), в 1,2 раза площади мякотных тяжей (6,04 ± 0,48 % по сравнению с 5,02 ± 0,34 % без коррекции). Характер изменения структурно-функциональных зон лимфоузла после озоно-и фитотерапии указывает на заинтересованность Т- и В-зон. Это выражается в восстановлении клеточной плотности структурно-функциональных зон, в частности, паракортекса (рис. 2), стимуляции В-зоны (увеличение площади лимфоидных узелков и мякотных тяжей, см. таблицу). Все эти изменения указывают на активизацию клеточного и гуморального звеньев иммунитета при повышении дренажной функции лимфоузла после озоно-

и фитотерапии. Происходит усиление естественной интракорпоральной детоксикации в лимфатическом регионе на этапе позднего онтогенеза [6], что позитивно сказывается на структурной организации лимфоузла.

Впервые установлен эффект неолимфогенеза для озоно- и фитотерапии. Неолимфогенез – широко обсуждаемая тема в литературе [9, 10]. Усиление лимфопролиферации при озоно- и фитотерапии приводит к скоплению лимфоцитов и образованию лимфоидных узелков (фолликулов) за пределами лимфоузла. Лимфоидные узелки являются прообразом формирующегося лимфоузла [9, 10]. В свою очередь, образование новых лимфоидных узелков следует рассматривать, как компенсаторную реакцию к восстановлению иммунной защиты, ослабленной на этапе позднего онтогенеза.

Наряду с этим, наблюдается гиперплазии отдельных структурно-функциональных зон, а также фрагментация лимфатического узла за счет обособления выступающих отделов коркового вещества. Наиболее часто обнаруживаются мелкие лимфоидные узелки в межузловой клетчатке паховых лимфоузлов. Образование нетипично расположенных новых лимфоидных структур за пределами лимфоузла есть результат изменения лимфодренажа и усиления лимфопролиферации после озоно- и фитотерапии. Озоно- и фитотерапия способствует сохранению лимфоидной ткани и усиливает иммунный потенциал лимфоузлов на фоне повышения пролиферации и миграции лимфоидных клеток.

Заключение

На позднем этапе онтогенеза происходит реорганизация структуры лимфоузлов, отражающая общий процесс старения и сопровождающаяся снижением функциональной активности лимфоидной ткани в пожилом и старческом возрасте.

Сочетанная озоно- и фитотерапия оказывает модулирующее действие на структурно-функциональные зоны лимфоузла при усилении лимфопролиферативных процессов и неолимфогенеза. Это обеспечивает повышение дренажно-детоксикационной и иммунной функций лимфоузла на позднем этапе онтогенеза.

Результат имеет практическое значение по использованию озоно- и фитотерапии для повышения неспецифической резистентности организма и эффективности эндоэкологической реабилитации в пожилом и старческом возрасте.

Список литературы

1. Автандилов Г.Г. Медицинская морфометрия. – М: Медицина, 1990. – 240 с.

2. Белянин В.Л., Цыплаков Д.Э. Диагностика реактивных гиперплазий лимфатических узлов. – Санкт-Петербург-Казань: Типография изд-ва «Чувашия», 1999. – 239 с.

3. Бородин Ю.И. Лимфатическая система и старение // Фундаментальные исследования. – 2011. – № 5. – С. 11–15.

4. Гелашвили О.А. Вариант периодизации биологически сходных стадий онтогенеза человека и крысы // Саратовский научно-медицинский журнал. – 2008. – № 4(22). – С. 125–126.

5. Горчаков В.Н., Анохин С.И. Функциональная морфология почки и регионарного лимфоузла с характеристикой микроэлементного профиля при почечной недостаточности и фитокоррекции. – Saarbrücken: Palmarium Academic Publishing, 2012.

6. Горчаков В.Н., Саранчина Э.Б., Анохина Е.Д. Фитолимфонутрициология // Практ. фитотерапия. – 2002. – № 2. – С. 6-9.

7. Горчакова О.В., Горчаков В.Н. Повышение дренажной и иммунной функций лимфоузла как фактор эндоэкологического благополучия в пожилом и старческом возрасте // Успехи геронтологии. –2015. – Т. 28. – № 3. – С. 521–526.

8. Горчакова О.В., Горчаков В.Н. Структурно-функциональные особенности паховых лимфатических узлов и лимфотока при старении // Морфология. –2013. – Т. 144. – № 4. – С. 25–29.

9. Коненков В.И., Бородин Ю.И., Любарский М.С. Лимфология. – Новосибирск: Манускрипт, 2012. – 1100 с.

10. Aloisi F., Pujol-Borrell R. Lymphoid neogenesis in chronic inflammatory diseases // Nat. Rev. Immunol. – 2006. – V. 6. – P. 205–217.

11. Mebius R.E. Organogenesis of lymphoid tissues // Nat. Rev. Immunol. –2003. – V. 3(4). – P. 292–303.