УДК 612.014.2:616.71 616.71/.72-018.3-001-003.93-092.9

ИЗУЧЕНИЕ РЕГЕНЕРАЦИИ ХРЯЩЕВОЙ И КОСТНОЙ ТКАНИ ПРИ МОДЕЛИРОВАНИИ ЩЕЛЕВИДНОГО КОСТНО-ХРЯЩЕВОГО ДЕФЕКТА ПАТЕЛЛЯРНОЙ ПОВЕРХНОСТИ МЫЩЕЛКОВ БЕДРА В ЭКСПЕРИМЕНТЕ

Ступина Т.А., Петровская Н.В., Степанов М.А.

ФГБУ «Российский научный центр «Восстановительная травматология и ортопедия» им. акад. Г.А. Илизарова» Минздрава России, Курган, e-mail: StupinaSTA@mail.ru

Представлена экспериментальная модель щелевидного костно-хрящевого дефекта пателлярной поверхности мыщелков бедра. Показано, что спонтанное заживление проходит стадию формирования грануляционной ткани с последующим замещением костной и соединительной тканью. С увеличением срока эксперимента соединительная ткань дифференцируется в хрящевую (волокнистого и гиалиноподобного типа). К 4 месяцам эксперимента полного восстановления субхондральной кости в зоне дефекта не происходит, а новообразованная ткань выступает над суставной поверхностью. При этом возникает высокий риск развития остеоартроза.

Ключевые слова: суставной хрящ, субхондральная кость, регенерация, гистоморфометрия

STUDY REGENERATION OF CARTILAGE AND BONE TISSUE IN MODELING SLIT-SHAPED OSTEOCHONDRAL DEFECTS PATELLAR FEMORAL CONDYLE SURFACE IN EXPERIMENT

Stupina T.A., Petrovskaia N.V., Stepanov M.A.

FSBI «Russian Ilizarov Scientific Center «Restorative Traumatology and Orthopaedics» of the RF Ministry of Health, Kurgan, e-mail: StupinaSTA@mail.ru

The details of posttraumatic process and regeneration studied using an experimental model of canine split-like osteocartilaginous intraarticular defect. The self-healing has been demonstrated to pass through the stage of connective tissue formation followed by subsequent replacement with bone and fibrillary connective tissue. As far as the experiment period increases, the fibrillary connective tissue differentiates into the cartilaginous one (of fibrillary and hyaline-like type). Full restoration of subchondral bone doesn't occur in the defect zone by four months of the experiment, even in case of maximal juxtaposition of fragments, and newly-formed regenerative tissue protrudes over the articular surface. At the same time, a high risk of osteoarthrosis takes place.

Keywords: articular cartilage, subchondral bone, regeneration, histomorphometry

Одной из актуальных и окончательно не решенных проблем современной артрологии является лечение локальных травматических повреждений суставного хряща, неизбежно появляющихся при репозиции внутрисуставных переломов. Трудности лечения таких повреждений связаны с биологическими особенностями сустава, различием репаративных процессов отдельных его структурных элементов, сложностью их анатомо-функциональных взаимоотношений при восстановлении функции поврежденного сустава. Внутрисуставные переломы составляют приблизительно треть от всех повреждений скелета [6]. Высокая частота травм крупных суставов у пациентов молодого и среднего возраста и значительная (до 45% популяции) распространенность дегенеративных заболеваний суставов среди лиц трудоспособного возраста переводит обеспечение профилактики и лечения суставных повреждений в разряд крупных медико-социальных проблем [4].

«Золотым стандартом» в профилактике посттравматического деформирующего остеоартроза при лечении внутрисуставных переломов является как можно более точное восстановление конгруэнтности суставных поверхностей при наименьшей травматичности оперативного вмешательства, а так же обеспечение ранней двигательной активности поврежденного сустава [7]. Однако даже при «идеальной» репозиции последних на отдельных участках суставной поверхности могут сохраняться щелевидные костно-хрящевые дефекты.

Цель исследования

Изучение особенностей регенерации хрящевой и костной ткани при моделировании щелевидного костно-хрящевого дефекта пателлярной поверхности мыщелков бедра в эксперименте.

Материалы и методы исследования

Исследования проведены на коленных суставах беспородных собак (6 интактных и 4 опытных) в возрасте 3–5 лет, массой тела 12,0–15,0 кг. Содержание, оперативные вмешательства и эвтаназию животных проводили в соответствии с требованиями Министерства здравоохранения Российской Федерации к работе экспериментально-биологических клиник и принципами Европейской конвенции (г. Страсбург, 1986). Манипуляции, проводимые на животных, рассмотрены и одобрены этическим комитетом «РНЦ «ВТО»

им. академика Г.А. Илизарова». У опытных животных создавали модель повреждения гиалинового хряща и субхондральной кости коленного сустава (оперировали оба сустава). Используя передневнутренний парапателлярный разрез, вскрывали коленный сустав и вывихивали надколенник кнаружи. На середине пателлярной зоны суставной поверхности бедра в сагиттальной плоскости создавали костно-хрящевой дефект. Для этого использовали фрезу Ø 15,0 мм, при малых оборотах ее вращения получали дефект щелевидной формы длиной 12,0–13,0 мм, шириной 0,8 мм, глубиной от 1,0 мм (по краям) до 5,0 мм в центре. Во время формирования остеоходрального дефекта вращающееся полотно фрезы обильно орошали физиологическим раствором для максимального исключения нагрева окружающих тканей. На всех этапах оперативного вмешательства проводили тщательный гемостаз. После создания костно-хрящевого дефекта вправляли надколенник и послойно ушивали поврежденные структуры суставной капсулы и параартикулярных тканей, используя пролен. Во время операции внутривенно капельно вводили амикацин (5 мг/кг массы животного). Иммобилизацию не применяли. В течение последующих трех суток собакам делали инъекции анальгина 50% (100 мг/кг живой массы животного) утром и вечером в сочетании с димедролом 1% и продолжали антибактериальную терапию (амикацин 7,5 мг/кг массы тела 2 раза в день). Животных выводили из опыта через 30 и 120 суток после операции. На макроскопическом уровне оценивали такие показатели, как восстановление формы суставной поверхности, степень восполнения костно-хрящевого дефекта, цвет, однородность регенерата, сращение его с окружающим гиалиновым хрящом, отмечали состояние окружающего суставного хряща. Перпендикулярные суставной поверхности парафиновые срезы, окрашивали гематоксилином и эозином, по Массону. Изображения микропрепаратов оцифровывали на аппаратно-программном комплексе «ДиаМорф» (Москва) и анализировали в программе «ВидеоТест-Мастер-Морфология». Степень и качество регенерации оценивали по следующим показателям: клеточный состав ткани регенерата, структура поверхностных и глубоких слоев, окрашивание матрикса, сращение образовавшейся ткани с окружающим гиалиновым хрящом, степень восстановления субхондрального слоя кости. Цифровой материал обрабатывали статистически, достоверность различий оценивали, учитывая объем выборки и характер распределения, по непараметрическому критерию Вилкоксона в программе Microsoft Excel 97.

Результаты исследования и их обсуждение

На следующие сутки после операции у всех животных отмечали снижение двигательной активности. В последующем в течение двух недель имела место легкая хромота опирающихся конечностей. Объем движений в коленных суставах не менялся. Локально – первую неделю после операции отмечали пастозность тканей в области операционных ран, которые у всех зажили первичным натяжением. Масса тела животных по окончании опытов не уменьшилась. Через 30 суток наблюдения у всех опытных животных в полости исследуемых суставов присутствовало обычное количество прозрачной синовиальной жидкости. На пателлярной поверхности бедра визуализировали зону дефекта в виде щелевидного вдавления со сглаженными «наплывающими» внутрь краями (рис.1А). Дно выстилала довольно плотная ткань бордового цвета. Окружающий дефект хрящ не отличался от хряща мыщелков и имел ровный контур. Дефект визуально уменьшился. При анализе гистотопограмм (рис. 1, Б) ширина зоны дефекта на уровне суставного хряща в среднем составляла 708,1 ± 4,59 мкм (около 88% исходного размера), глубина зоны дефекта до костной ткани составила в среднем 1491,7 ± 61,16 мкм (около 1,5 мм). Дефект на 80–85% был заполнен новообразованной тканью, которая на уровне эпифиза была представлена сетью молодых трабекул, в межбалочных промежутках которой отмечен красный костный мозг, ангиоматоз. Восстановления костной ткани до уровня субхондральной кости не происходило, костный регенерат составлял 4/5 объема изначально сформированного дефекта кости. В поверхностных слоях костного регенерата определяли многочисленные остеокласты, резорбирующие костные балки (рис. 1, Г). Выше дефект был заполнен рыхлой волокнистой соединительной тканью богатой кровеносными сосудами (рис. 1, В).

Источником новообразованной ткани являлись клетки костного мозга и остеогенные клетки. В общей сложности щелевидный остеохондральный дефект был заполнен костно-соединительнотканным регенератом. Края поверхностной зоны хряща как бы наплывали в дефект и не были связаны с регенератом. В гиалиновом хряще на границе с зоной повреждения выявляли деструктивные изменения: снижение интенсивности окраски межклеточного вещества, отсутствие клеток в ближайших лакунах. Суставной хрящ мыщелков бедра сохранял обычное строение.

Через 120 суток наблюдения в полости коленных суставов избыточного количества синовиальной жидкости не обнаружено. Область дефекта была заполнена плотной тканью белого цвета, чуть выступающей над суставной поверхностью (рис. 2, А). Рубец имел гладкие контуры, молочно-сиреневый цвет. При анализе гистотопограмм (рис.2Б) ширина регенерата на уровне суставного хряща в среднем составляла 582 ± 4,26 мкм (около 75% исходной величины дефекта). Дефект костной ткани эпифиза был восстановлен на 85%–90%. Костный регенерат представлен губчатой костной тканью с жировым костным мозгом и кровеносными сосудами. Субхондральная пластинка отсутствовала. Выше расположенную зону дефекта заполняла новообразованная ткань,

выступающая в виде «шляпки гриба» над суставной поверхностью (рис. 2, В), которая была представлена в основном волокнистым хрящом, на границе с костью и краями гиалинового хряща – гиалиноподобной хрящевой тканью. В среднем слое регенерата клетки округлой формы были ориентированы вертикально, в поверхностном – параллельно суставной поверхности (рис. 2, Г). Часть хондроцитов образовывали изогенные группы. Края поверхностного слоя материнского хряща были ровными, сглаженными и не имели связи с регенератом. В хрящевой ткани на границе с зоной повреждения отмечено появление изогенных групп хрящевых клеток. В гиалиновом хряще мыщелков бедра деструктивных изменений не выявлено.

Результаты экспериментальных работ по изучению спонтанного заживления средних и больших размеров костно-хрящевых дефектов округлой формы суставной поверхности бедра (Ø 2,3–2,5 мм у крыс и кроликов; 5,0 мм у собак и овец) убедительно показали, что основным источником регенерации поврежденных структур сустава является раневая поверхность субхондральной кости. В течение двух недель в дефектах происходило образование незрелой грануляционной ткани, многочисленные сосуды которой врастали из губчатой кости в расположенный на поверхности фибриновый сгусток. В последующем в костном отделе дефектов отмечали довольно интенсивное костеобразование. Однако через 3-6 месяцев полного замещения дефекта не происходило, как и восстановления субхондральной пластинки. На суставной поверхности отмечали дифигурации за счет округлого углубления со сглаженными краями. Спонтанный репаративный процесс завершался замещением дефектов гиалинового хряща другими видами тканей (волокнистая соединительная, фиброхрящ, смешанный вид ткани) [2, 3, 6].

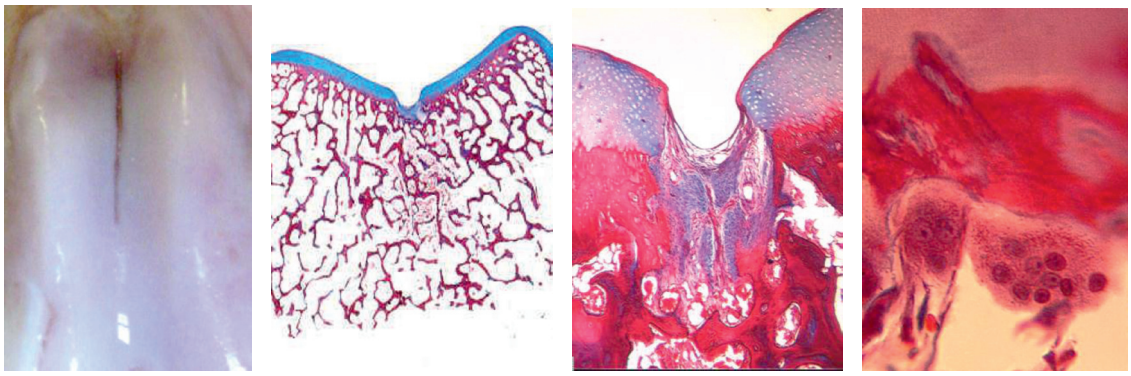

А *Б* *В* *Г*

Рис. 1. Дистальный суставной конец бедренной кости. 30 суток эксперимента. А – макропрепарат. Б – гистотопограмма. В – зона повреждения. Ок. 12,5. Об. 2,5. Г – остеокласты, резорбирующие костные балки. Ок. 12,5. Об. 40. Парафиновые срезы, окраска по Масону

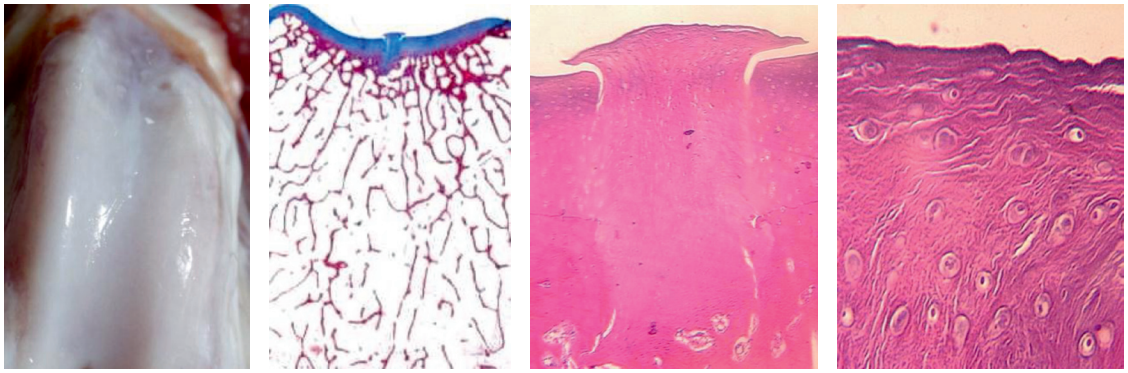

А *Б* *В* *Г*

Рис. 2. Дистальный суставной конец бедренной кости. 120 суток эксперимента. А – макропрепарат. Б – гистотопограмма. В – зона повреждения. Ок. 12,5. Об. 2,5. Г – поверхностный слой новообразованного хряща. Ок. 12,5. Об. 16. Парафиновые срезы (Б, В, Г), окраска по Массону (Б) и гематоксилином и эозином (В, Г)

В наших наблюдениях заживление щелевидного костно-хрящевого дефекта пателлярной зоны суставной поверхности бедра собак имело общую с вышеописанными исследованиями направленность течения репаративных процессов. Через месяц костный дефект был заполнен новообразованной мелкоячеистой губчатой костью, в которой процессы органной перестройки не были завершены. Оставшееся пространство занимала обильно васкуляризированная рыхлая волокнистая соединительная ткань, не имевшая связи с поверхностной зоной материнского хряща. Хрящевые края дефекта были несколько сглажены и как бы наплывали внутрь. Ширина пограничной зоны деструктивных изменений была незначительной. Через 120 суток наблюдения в зоне повреждения определяли образование гипертрофического рубца. Дефект кости был восстановлен на 85%–90%, субхондральная пластинка отсутствовала. Выше регенерат был представлен хрящом волокнистого и гиалиноподобного типа, грибовидно возвышавшимся над суставной поверхностью. При этом новообразованная ткань не имела связи с поверхностным слоем хряща суставной поверхности. В соседних с дефектом участках хряща, подвергшихся ранее деструкции, завершались восстановительные процессы.

Результаты исследования суставного хряща интактных собак и проведенные нами ранее гистоморфометрические исследования [5, 8], согласуются с данными Деревянко И.В. (2004) [1], Chu (2010) [9], зоны гиалинового хряща коленного сустава собаки и человека сходны по расположению и строению, что важно при экстраполяции экспериментальных данных. Представленная модель соответствует состоянию раны суставной поверхности пателлярной зоны после идеальной репозиции отломков при T- и Y-образных внутрисуставных переломах дистального сегмента бедренной кости (согласно классификации AO / ASIF – тип C1) [10]. Заживление щелевидного костно-хрящевого дефекта в наших наблюдениях проходило при максимально возможных благоприятных условиях: незначительная зона вторичного молекулярного нарушения хряща при создании дефекта; сохранение щадящей двигательной активности оперированного сустава. Тем не менее, за 120 суток наблюдения не наступило полноценного восстановления костной и хрящевой части щелевидного (0,8 мм) остеохондрального дефекта пателлярной зоны суставной поверхности бедра. При наличии довольно активного остеогенеза в течение первого месяца наблюдения объем костного дефекта был восполнен лишь на 85%–90%. В ране хряща был образован избыток хрящевой ткани волокнистого и гиалиноподобного типа, создавший неровность суставной поверхности. Причины этого могут быть схожи с таковыми при образовании гипертрофического рубца при заживлении ран кожи (нарушение микроциркуляции, активизация синтетической и пролиферативной активности клеток, избыточное накопление межклеточной субстанции – коллагена). В итоге возникла дисконгруэнтность суставных поверхностей, что неизбежно создало ухудшение трибомеханической ситуации сустава со всеми вытекающими последствиями.

Заключение

Спонтанное заживление щелевидного костно-хрящевого дефекта пателлярной поверхности мыщелков бедра проходит стадию формирования грануляционной ткани с последующим замещением костной и соединительной тканью. С увеличением срока эксперимента соединительная ткань дифференцируется в хрящевую (волокнистого и гиалиноподобного типа). К 4 месяцам эксперимента полного восстановления субхондральной кости в зоне дефекта не происходит, а новообразованная ткань выступает над суставной поверхностью. С целью профилактики посттравматического деформирующего остеоартроза целесообразен поиск условий по оптимизации процесса репарации хрящевой и костной ткани в щелевидных дефектах мыщелков бедра.

Список литературы

1. Деревянко И.В. Морфофункциональная характеристика гиалинового хряща коленного сустава в норме и при хондропластике его экспериментальных повреждений. Автореф. дис. канд. мед. наук. – Волгоград, 2004. – 16 с.

2. Долгушкин Д.А. Морфофункциональная характеристика хондрорегенераторного процесса при пластике суставных костно-хрящевых дефектов комбинированными клеточно-тканевыми трансплантатами // Фундаментальные исследования. – 2011. – № 2. – С. 60–67.

3. Котельников Г.П. Волова Л.Т., Ларцев Ю.Д., Долгушкин Д.А., Тертерян М.А. Новый способ пластики дефектов суставного гиалинового хряща комбинированным клеточно-тканевым трансплантатом // Травматология и ортопедия России. – 2010. – № 1. – С. 150–155.

4. Миронов С.П., Омельяненко Н.П., Шерепо К.М., Семенова Л.Я., Карпов И.Н., Курпяков А.П. Морфологические изменения в тканевых компонентах тазобедренного сустава у экспериментальных животных при перегрузке // Вестник морфологии. – 2007. – № 1. – С. 35–40.

5. Ступина Т.А., Щудло М.М. Гистоморфометрические характеристики интактного суставного хряща наружного мыщелка бедра собак // Морфологические ведомости. – 2008. – № 1–2. – С. 104–107.

6. Хубутия М.Ш., Клюквин И.Ю., Истранов Л.П., Хватов В.Б., Шехтер А.Б., Ваза А.Ю., Канаков И.В., Бочарова В.С. Стимуляция регенерации гиалинового хряща при костно-хрящевой травме в эксперименте // Бюллетень экспериментальной биологии и медицины. – 2008. – Т. 146, № 11. – С. 579–600.

7. Швед С.И. Наш многолетний опыт применения чрескостного остеосинтеза в лечении больных с внутри- и околосуставными переломами // Гений ортопедии. – 2013. – № 2. – С. 112–116.

8. Щудло М.М., Ступина Т.А., Ерофеев С.А. Экспериментально-гистологическое исследование суставного хряща наружного мыщелка бедра при удлинении голени собак // Морфология. – 2005. – № 5. – С. 67–71.

9. Chu C.R., SzczodryM., Bruno S. Animal models for cartilage regeneration and repair // Tissue Eng. Part B. Rev. – 2010. – Vol. 16. – № 1. – P. 105–115.

10. Müller ME, Nazarian S, Koch P. Classification AO des fractures. Tome I. Les os longs. Berlin Heidelberg New York: Springer-Verlag, 1987. – P. 452–457.