

УДК [612.13:616.718.5/6-001.5-089.227.84]-092.9

ГЕМОДИНАМИКА В РАЗНЫХ ГРУППАХ МЫШЦ ПРИ ЛЕЧЕНИИ ОСКОЛЬЧАТЫХ ПЕРЕЛОМОВ КОСТЕЙ ГОЛЕНИ (ЭКСПЕРИМЕНТАЛЬНОЕ ИССЛЕДОВАНИЕ)

Кононович Н.А., Попков А.В.

ФГБУ «Российский научный центр «Восстановительная травматология и ортопедия» им. акад.
Г.А. Илизарова» Минздрава России, Курган, e-mail: n.a.kononovich@mail.ru

Выполнены эксперименты на 18 взрослых беспородных собаках. Определили, что при диафизарных переломах костей голени типа В3 (классификация АО/ASIF) после травмы происходит резкое уменьшение кровенаполнения мышц-антагонистов сегмента за счет снижения тонуса артерий крупного, среднего калибра и сосудов микроциркуляторного русла. После остеосинтеза кровенаполнение разгибателей продолжает снижаться, а сгибателей – постепенно увеличивается. К окончанию фиксации кровообращение в мышцах-антагонистах голени улучшается, но через 1 месяц после прекращения фиксации еще не достигает физиологической нормы, как следствие сохранения микроциркуляторных нарушений. При лечении переломов костей голени индивидуальный подход к выбору вариантов коррекции кровообращения в разных группах мышц травмированного сегмента, на разных этапах течения репаративного процесса и в периоде реабилитации позволит улучшить окончательный клинический результат лечения пациентов.

Ключевые слова: кости голени, перелом, остеосинтез, кровообращение

HEMODYNAMICS IN DIFFERENT MUSCLE GROUPS WHEN TREATING COMMUNUTED FRACTURES OF LEG BONES (AN EXPERIMENTAL STUDY)

Kononovich N.A., Popkov A.V.

Russian Ilizarov Scientific Center «Restorative Traumatology and Orthopardsics of the RF Ministry of Health», Kurgan, e-mail: n.a.kononovich@mail.ru

Experiments have been performed in 18 adult mongrel dogs. A sharp decrease in blood filling of antagonist muscle segment has been determined to occur after injury for B3 Type leg bone shaft fractures (AO/ASIF Classification) due to the tone reduction of large- and medium-calibre arteries, as well as that of the vessels of microcirculatory bed. After osteosynthesis blood filling of extensors continues to fall, and that of flexors gradually increases. By the end of fixation circulation in antagonist muscles improves, however, one month after fixation stop it doesn't yet reach the physiological norm as a consequence of preserving microcirculatory disorders. When treating leg bone fractures an individual approach to the selection of circulation correction options in different muscle groups of injured segment, at different stages of reparative process, and in rehabilitation period will allow to improve the final clinical result of the patients' treatment.

Keywords: leg bones, fracture, osteosynthesis, circulation

Известно, что активность остеогенеза при лечении различных патологических состояний опорно-двигательного аппарата в значительной степени зависит от кровоснабжения костной и окружающих мягких тканей [4]. В свою очередь создание оптимальных условий для течения репаративных процессов, которые может обеспечить стабильный внеочаговый остеосинтез, благотворно сказывается на состоянии местного кровотока. Одним из решающих факторов в процессах ангиогенеза, артериогенеза и сосудистого ремоделирования является гемодинамика, которая участвует в обеспечении достаточной оксигенации тканей [10]. Состояние сосудов конечностей влияет на морфо-функциональные характеристики кровоснабжаемых мышц [5].

Следовательно, определение особенностей функциональных возможностей сосудов, обеспечивающих регионарное кровоснабжение мягких тканей, имеет ценность в плане прогноза течения и оценки качества

проводимого лечения патологических состояний опорно-двигательного аппарата различного генеза.

Целью исследования: явилось изучение особенностей кровообращения в разных группах мышц голени при лечении оскольчатых переломов берцовых костей в условиях чрескостной аппаратной фиксации.

Материалы и методы исследования

Для решения поставленной цели была выбрана экспериментальная модель адекватная клиническим ситуациям. У взрослых беспородных собак (n=18), путем прямого удара, моделировали оскольчатый перелом костей голени типа В3 (классификация АО/ASIF), который через одни сутки после травмы фиксировали при помощи аппарата Илизарова. Сращение перелома происходило через 49,0±1,7 суток аппаратной фиксации.

Выполняли реографию передней большеберцовой и икроножной мышцы оперированного сегмента при помощи реографа-полианализатора РГПА-6/12 «РЕ-АН-ПОЛИ» (НПКФ «МЕДИКОМ-МТД», Россия) перед моделированием перелома и на следующие сутки

непосредственно перед остеосинтезом, через 14 суток фиксации, по окончании периода фиксации и через 30 суток после ее прекращения. Использовали игольчатые электроды. Исследование проводили в утренние часы перед первым кормлением, в помещении с постоянной температурой воздуха $27,7 \pm 0,1^\circ\text{C}$. Всем собакам осуществляли премедикацию общепринятыми фармакологическими веществами.

Анализировали динамику изменений показателей: базисный импеданс (БИ, Ом), время распространения пульсовой волны (ВРПВ, мс), максимальную скорость быстрого кровенаполнения (МСБКН, Ом/с), реографический индекс (РИ, Ом), дикротический индекс (ДКИ, %), диастолический индекс (ДСИ, %) на основании изменений импеданса тканей и величины объемного пульсового кровенаполнения косвенно судили о морфо-функциональном состоянии обследуемой мышцы. В качестве контрольных значений использовали результаты исследований, проводимых до оперативного вмешательства, которые принимали за 100%.

Выполняли количественную оценку реограмм. Полученные цифровые данные подвергали статистической обработке с использованием компьютерной программы «AtteStat 13.1» (И.П. Гайдышев, Россия). Методами описательной статистики определяли средние величины, стандартное отклонение. Нормальность распределения выборок определяли с помощью критерия Шапиро-Уилка. Результаты исследований обрабатывали методами непараметрической статистики (критерий Вилкоксона для независимых выборок). Различия показателей считали достоверными при $p < 0,05$.

Эксперименты выполнены в соответствии с требованиями «Европейской конвенции по защите позвоночных животных, используемых для экспериментальных и других научных целей» и были одобрены Комитетом по этике ФГБУ «РНЦ «ВТО» им. акад. Г.А. Илизарова».

Результаты исследования и их обсуждение

При обследовании передней большеберцовой мышцы через 1 сутки после моделирования перелома определяли умеренное повышение тонуса магистральной артерии (a. tibialis anterior), параметр ВРПВ был достоверно ниже контрольных значений на 14,5% ($p=0,05$). Артерии крупного, среднего калибра и артериолы находились в состоянии выраженной вазодилатации, МСБКН и ДКИ были ниже контроля на 25,7% ($p=0,05$) и более чем на 240% ($p=0,007$) соответственно. Венозный отток затруднялся (ДСИ увеличивался на 38,6%, $p=0,047$). Уменьшались БИ – на 22,4% ($p=0,06$), РИ – на 41% ($p=0,05$). Через 14 суток фиксации тонус a. tibialis anterior продолжал повышаться (по отношению к предыдущему периоду обследования на 31,2%, $p=0,07$). Вазодилатация артерий крупного и среднего калибра усиливалась, МСБКН понижался еще на 30% ($p=0,06$). Вязко-упругие свойства артериол сохранялись на достигнутом уровне. Веноз-

ный отток нормализовался. Продолжалось снижение параметров БИ и РИ на 7,6% и 20% соответственно ($p > 0,05$). К окончанию периода фиксации (49 суток) функция a. tibialis anterior, сосудов крупного и среднего калибра нормализовалась. В результате объемное кровенаполнение в передней большеберцовой мышце увеличилось на 75% ($p=0,04$) от предыдущего срока обследования, но было ниже физиологической нормы на 15% ($p > 0,05$). Импеданс повышался на 13% ($p > 0,05$). В этот период регистрировали наиболее значительные нарушения свойств мелких сосудов, характеризующиеся резко выраженной вазодилатацией (ДКИ снижался еще на 72%, $p < 0,05$). ДСИ достигал верхней границы нормальных значений, что указывало на тенденцию к формированию нарушения венозного оттока. Через 30 суток после прекращения фиксации эластические свойства магистральной артерии не изменялись. Тонус сосудов крупного и среднего калибра слабо повышался (МСБКН увеличивался на 12% от контроля, $p > 0,05$). Улучшалась функция артериол (увеличение ДКИ на 32%, $p=0,05$). Однако этот параметр был все еще ниже дооперационного уровня. Венозный отток восстанавливался. РИ увеличивался на 7% ($p > 0,05$), но оставался ниже нормы. БИ достоверно повышался на 17,5% от контроля. Это свидетельствовало о формировании гистоструктурных изменений обследуемой мышцы, связанных с недостатком ее кровоснабжения на этапе лечения.

На протяжении эксперимента в икроножной мышце изменения гемодинамики были менее выражены в сравнении с передней большеберцовой. Через 1 сутки после моделирования перелома ВРПВ и ДСИ достоверно от контроля не отличались. Снижались параметры: МСБКН (на 25,75%, $p=0,05$), ДКИ (более чем на 100%, $p=0,037$), БИ (на 14%, $p=0,06$) и РИ (на 50%, $p=0,04$). Через 14 суток фиксации состояние магистральных артерий не изменялось. Тонус сосудов крупного и среднего калибра повышался, но еще не восстанавливался (МСБКН увеличивался на 12% от предыдущего срока, $p=0,08$). ДКИ увеличивался в 4 раза ($p=0,021$) по отношению к дооперационному уровню, указывая на состояние вазоконстрикции мелких сосудов. Венозный отток был затруднен (ДСИ выше контроля на 38%, $p < 0,05$). Импеданс не изменялся. РИ увеличивался на 60% ($p=0,021$), но оставался ниже дооперационных значений. К окончанию периода фиксации регистрировали тенденцию к повышению тонуса магистральных артерий (ВРПВ достоверно уменьшалось на 10,3%, ($p=0,05$) от кон-

троля. Функциональные свойства сосудов крупного и среднего калибра сохранялись на достигнутом уровне и не изменялись до окончания эксперимента. Состояние вазоконстрикции артериол сменялось выраженной вазодилатацией (ДКИ меньше контроля в 9 раз, $p=0,001$). Это может быть связано с тем, что усиление притока крови в предыдущий период обследования, как следствие резкого повышения тонуса сосудов, являлось механическим раздражителем и привело к структурно-функциональным адаптационным изменениям интимы мелких артерий и артериол, характеризующимся увеличением сосудистого просвета [7, 8]. Венозный отток в этот период нормализовался. Параметры БИ и РИ дости-

гали контрольных значений. Через 30 суток после прекращения фиксации тонус магистральных артерий сохранялся слабо повышенным. Свойства мелких сосудов улучшались, ДКИ увеличился на 29,5%, однако дооперационных значений не достигал. Происходило усиление венозного оттока (ДСИ уменьшался в 6 раз, $p=0,001$). Импеданс увеличивался на 16%, а объемное пульсовое кровенаполнение снижалось на 15% от контроля, что косвенно указывало на морфо-функциональное изменение мышечной ткани.

Динамика изменения функциональных свойств сосудов артериального звена и объемного пульсового кровенаполнения отражена на рис. 1-3.

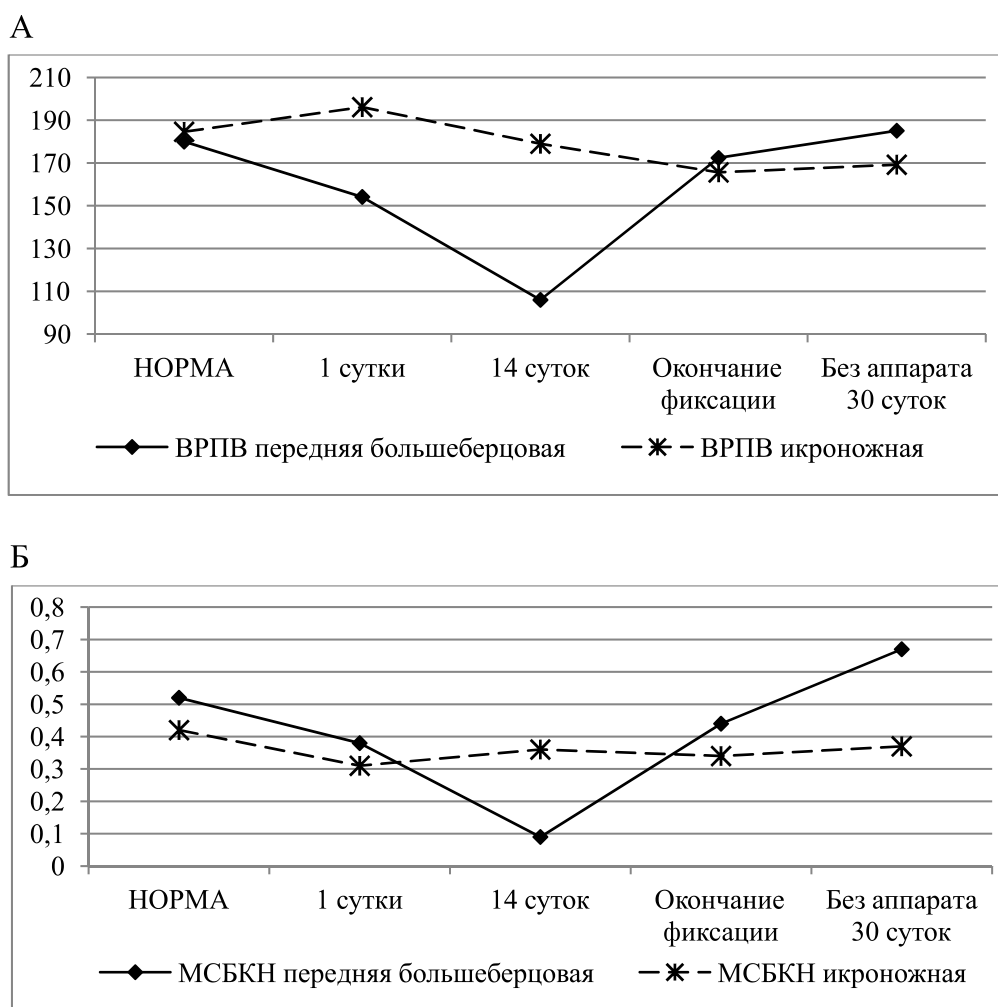


Рис. 1. Динамика изменения функционального состояния:
А – магистральных артерий, Б – артерий крупного и среднего калибра передней большеберцовой и икроножной мышцы при лечении переломов костей голени

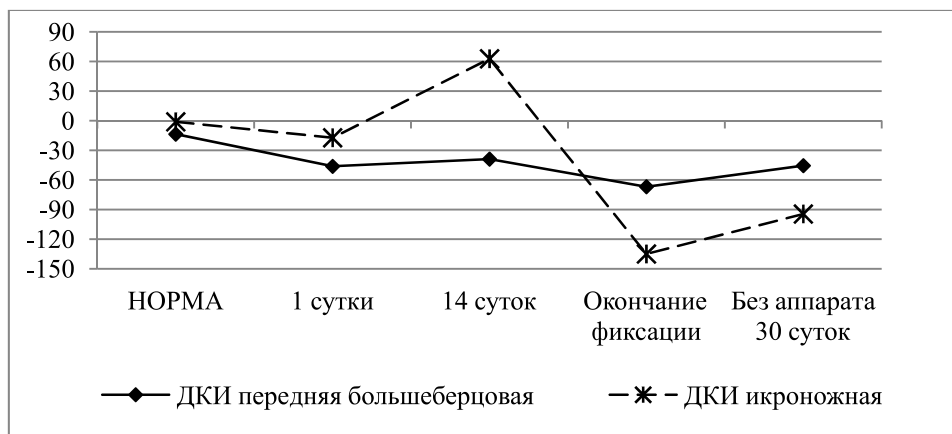


Рис. 2. Динамика изменения функционального состояния сосудов микроциркуляторного русла передней большеберцовой и икроножной мышцы при лечении переломов костей голени

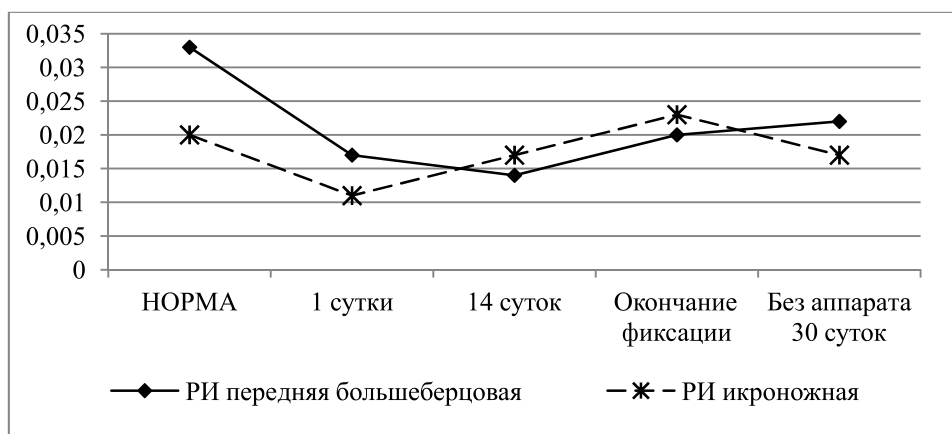


Рис. 3. Динамика изменения объемного пульсового кровенаполнения передней большеберцовой и икроножной мышцы при лечении переломов костей голени

Таким образом, в результате проведенного исследования определили, что через 1 сутки после моделирования перелома костей голени происходило равномерное резкое уменьшение кровенаполнения сосудов мышц сгибателей и разгибателей за счет снижения тонуса артерий крупного, среднего калибра и сосудов микроциркуляторного русла. В этот период в передней большеберцовой мышце происходило затруднение венозного оттока, в икроножной – его нарушение формировалось на раннем этапе фиксации. В последующем венозный отток в мышцах нормализовался. После остеосинтеза кровенаполнение передней большеберцовой мышцы продолжало уменьшаться в результате резкого снижения тонуса сосудов артериального русла, достигая своего

минимума через 14 суток фиксации. В дальнейшем функциональные свойства артерий улучшались, что приводило к увеличению притока крови к мышце. Однако его объем через 1 месяц после прекращения фиксации еще не достигал физиологической нормы, как следствие сохранения микроциркуляторных нарушений.

У пациентов при лечении оскольчатых переломов голени методом Илизарова также не отмечали усиленного прироста линейной скорости кровотока по артериям травмированной конечности, что авторы объясняют снижением базального сосудистого тонуса стенок артерий и увеличением их диаметра [6].

В нашем исследовании функциональные свойства сосудов, обеспечивающих кровоснабжение передней большеберцовой

мышцы (разгибатель) были более выражены в сравнении с икроножной мышцей (сгибатель). Аналогичные результаты были получены при изучении гемодинамики в разных группах мышц при удлинении голени в области проксимального метафиза [2].

В некоторых работах показано, что в первые 5 суток после накостного остеосинтеза диафизарных переломов костей голени происходил спазм сосудов в проекции надкостницы, который в последующем сменялся гипотонией, преобладающей на всем протяжении последующего периода лечения. В целом процесс регенерации костной ткани протекал в условиях сниженного артериального кровотока и усиленного венозного оттока [3]. В работах других авторов отмечено, что после окончания лечения больных, в частности которым выполняли удлинение голени методом Илизарова, происходила нормализация объемной скорости кровотока, а через 2-6 месяцев после прекращения фиксации наблюдали ее снижение, следовательно, и величины кровенаполнения тканей, в сравнении с исходными значениями [1]. Подобную реакцию регистрировали в выполненном исследовании при оценке кровообращения в икроножной мышце, что также характеризовалось выраженной вазоконстрикцией мелких сосудов в раннем периоде после остеосинтеза, которая сменялась их вазодилатацией в последующем. Восстановление объемного пульсового кровенаполнения мышцы происходило в периоде формирования костного сращения перелома, а после прекращения аппаратной фиксации регистрировали его уменьшение. Этому способствовало сохранение гипотонуса артерий крупного, среднего калибра и артериол, а также усиление венозного оттока вероятно за счет открытия дополнительных сосудистых шунтов.

Без выполнения соответствующих лечебных мероприятий направленных на коррекцию кровообращения, длительное уменьшение притока крови в ранний период после травмы может быть причиной появления апоптоза эндотелиальных и гладкомышечных клеток артерий [9]. Возможно, появление нарушений гемодинамики в мышцах травмированного сегмента в периоде уже после формирования костного сращения связано с возникновением во время лечения изменений деструктивно-репаративного и компенсаторно-приспособительного характера в интиме и внутренней эластической мембране сосудистой стенки.

Заключение

Экспериментально показано, что при оскольчатых переломах берцовых костей

(тип В3 по классификации АО/ASIF) в ранний период после травмы происходит резкое уменьшение кровенаполнения мышц голени в результате снижения тонуса сосудов. на этапе лечения изменения функциональных свойств сосудов более выражены в мышцах группы разгибателей, что характеризуется гипокинетическим типом кровотока. В мышцах группы сгибателей в периоде формирования костного сращения объем кровенаполнения восстанавливается, однако в ранний реабилитационный период (после прекращения фиксации) происходит его снижение. Через месяц после прекращения фиксации гемодинамика в мягких тканях голени еще не нормализуется. При лечении переломов костей голени индивидуальный подход к выбору вариантов коррекции кровообращения в разных группах мышц травмированного сегмента, на разных этапах течения репаративного процесса и в периоде реабилитации возможно позволит улучшить окончательный клинический результат лечения пациентов.

Список литературы

1. Анализ факторов, определяющих объемную скорость кровотока голени при лечении заболеваний конечностей по Илизарову / В.А. Щуров, Т.И. Долганова, Е.Н. Щурова, Л.Ю. Горбачева // Травматология и ортопедия России. – 1994. – №2. – С. 91-95.
2. Кононович Н.А., Петровская Н.В. Гемодинамика в мягких тканях при удлинении голени методом остеосинтеза по Илизарову // Российский физиологический журнал им. И.М. Сеченова. – 2013. – №2. – С. 238-244.
3. Особенности регионарной гемодинамики при накостном остеосинтезе диафизарных переломов костей голени / В.В. Писарев, С.Е. Львов, И.В. Васин, Э.В. Тихомолова // Гений ортопедии. – 2012. – № 4. – С. 29-33.
4. Свешников К.А., Русейкин Н.С. Микроциркуляция при репаративном процессе после переломов у больных остеопорозом // Современные проблемы науки и образования. – 2008. – № 2 – С. 29-34.
5. Состояние сосудистого бассейна мышц конечности при разных режимах удлинения / В.И. Шевцов, С.Н. Асонов, А.Д. Наумов, С.А. Ерофеев, Н.И. Гордиевских, Л.С. Кузнецова, Г.Н. Филимонова // Гений ортопедии. – 1997. – № 2. – С. 5-11.
6. Щуров В.А., Буторина Н.И., Щуров И.В. Высоко-частотная ультразвуковая доплерография костного регенерата // Регионарное кровообращение и микроциркуляция. – 2007. – №1(21). – С. 145-147.
7. Adaptive remodeling of internal elastic lamina and endothelial lining during flow-induced arterial enlargement / Masuda H., Zhuang Y.J., Singh T.M., Kawamura K., Murakami M., Zarins C.K., Glagov S. // Arterioscler Thromb Vasc Biol. – 1999. Vol. 19. – P. 2298-307.
8. Altered hemodynamics, endothelial function, and protein expression occur with aortic coarctation and persist after repair corresponding author / Arjun Menon Thomas J. Eddinger, Hongfeng Wang, David C. Wendell, Jeffrey M. Toth, John F. LaDisa, Jr // Am J Physiol Heart Circ Physiol. – 2012. Vol. 303 no. – H1304-H1318.
9. Blood flow decrease induces apoptosis of endothelial cells in previously dilated arteries resulting from chronic high blood flow / Eiketsu Sho, Mien Sho, Tej M. Singh, Chengpei Xu, Christopher K. Zarins, Hirotake Masuda // Arterioscler Thromb Vasc Biol. – 2001. Vol. 21. – P. 1139-1145.
10. Elizabeth A. V. Jones, Ferdinand le Noble, Anne Eichmann. What determines blood vessel structure? Genetic prespecification vs. hemodynamics // Physiology. – 2006. Vol. 21. – P. 388-395.