УДК 616.006.03

АНАЛИЗ ИСТОРИЙ БОЛЕЗНИ ПАЦИЕНТОВ С ОПУХОЛЯМИ ОКОЛОУШНЫХ СЛЮННЫХ ЖЕЛЕЗ, ПОЛУЧАВШИХ ОПЕРАТИВНОЕ ЛЕЧЕНИЕ С 2015 ПО 2016 ГГ. В КЛИНИКЕ ЧЕЛЮСТНО-ЛИЦЕВОЙ ХИРУРГИИ ФГБОУ ВО ПСПБГМУ ИМ. И.П. ПАВЛОВА МИНЗДРАВА РОССИИ

Пахомова Н.В., Петропавловская О.Ю., Калакуцкий Н.В.

ФГБОУ ВО ПСПбГМУ им. И.П. Павлова Минздрава России, Санкт-Петербург, e-mail: dr.pnv25@yandex.ru

По данным РОНЦ, новообразования слюнных желез составляют 1–5% среди всех онкологических заболеваний человека, 3% среди опухолей головы и шеи, а из всей патологии слюнных желез 21,6–36%. Парезы и параличи мимических мышц встречаются при субтотальной резекции околоушных слюнных желез в 15,5% наблюдений, паротидэктомии – в 22,4, экстирпации околоушных слюнных желез – в 100%. Этим объясняется актуальность проводимого исследования. Проведен анализ 52 историй болезни клиники челюстно-лицевой хирургии ФГБОУ ВО ПСПбГМУ им. И.П. Павлова Минздрава России, относящихся к лечению пациентов с опухолями околоушных слюнных желез. Систематизирована информация о возрасте и поле пациентов, жалобах, длительности анамнеза заболевания, клинических диагнозах до поступления и при выписке; характере предоперационного обследования, характере и сроках проведенного лечения; а также, о наличии паралича мимической мускулатуры. Проведена оценка патоморфологических характеристик опухолей.

Ключевые слова: опухоли околоушных слюнных желез, хирургическое лечение новообразований, анализ историй болезни

CASE HISTORIES ANALYSIS OF PATIENTS WITH TUMORS OF PAROTID SALIVARY GLANDS, WHO RECEIVED THE PROMPT TREATMENT WITHIN THE 2015–2016 YEARS IN THE CLINIC OF MAXILLOFACIAL SURGERY OF SPBSMU NAMED AFTER I.P. PAVLOV

Pakhomova N.V., Petropavlovskaya O.Y., Kalakutsky N.V.

I.P. Pavlov SPbSMU MOH Russia, Saint-Petersburg, e-mail: dr.pnv25@yandex.ru

According to the ROSC, salivary gland neoplasms account for 1–5% of all human oncologic diseases, 3% of head and neck tumors, and 21,6–36% of all salivary gland pathology. Pareses and paralyses of mimic muscles occur in 15% of observations during the subtotal resection of the parotid gland, in 22,4% during the parotidectomy, in 100% during the parotid gland extirpation. This explains the relevance of the conducted research.An analysis of 52 case histories of the maxillofacial surgery clinic I.P. Pavlov SPbSMU MOH Russia related to the treatment of patients with tumors of the parotid salivary glands was carried out. The information concerning the age, sex, complaints, the disease duration, clinical diagnoses before the admission and at discharge, the nature of preoperative examination, the treatment nature and timing as well as the presence of the mimic muscles paralysis was systematized. Pathological tumor characteristics were evaluated.

Keywords: tumors of the parotid salivary gland, surgical treatment of tumors, analysis of case histories

На сегодняшний день, несмотря на широкие возможности скрининга в онкологии и челюстно-лицевой хирургии, проблема оперативного лечения опухолей больших слюнных желез не теряет своей актуальности [3]. По статистическим данным Российского онкологического научного центра, новообразования слюнных желез составляют 1–5% среди всех онкологических заболеваний человека и 3% среди опухолей головы и шеи [4]. Среди патологии околоушной слюнной железы опухолевые заболевания составляют 21,6–36%. По своей гистологической структуре они подразделяются на злокачественные и доброкачественные. Злокачественные опухоли околоушной слюнной железы составляют от 10 до 40% наблюдений[5]. Число больных с установленным впервые в жизни диагнозом злокачественных новообразований больших слюнных желез в 2000 г. в России составило 1102 пациента; среди пациентов – мужчин их доля составила 0,26%, среди женщин – 0,23%. По данным Пачеса А.И. и Таболинской Т.Д, в группе больших слюнных желез доброкачественные опухолевые процессы зарегистрированы у 52,9%, злокачественные – у 47,1% пациентов; соотношение опухолей – 1,1:1. Среди доброкачественных новообразований на долю околоушной слюнной железы пришлось 94%, поднижнечелюстной слюнной железы – 5,5%, подъязычной слюнной железы – 0,5%; соотношение опухолей — 188:17:1. В группе злокачественных опухолей доля новообразований больших слюнных желез была 69,2%, малых слюнных желез – 30,8%; соотношение опухолей – 2,2:1 [1, 4].

Оперативные вмешательства на околоушной слюнной железе сопряжены с определенным риском повреждения ветвей лицевого нерва, осуществляющего двигательную иннервацию мимической мускулатуры [3]. Парезы и параличи мимических мышц встречаются при субтотальной резекции ОСЖ в 15,5 % наблюдений, паротидэктомии- в 22,4, экстирпации ОСЖ – в 100 %. Особенности операций на околоушной слюнной железе связаны с сохранением периферических ветвей лицевого нерва, что имеет важное социальное значение для больных этой категории [5]. При повреждении лицевого нерва,при вмешательствах на околоушной слюнной железе, существует целый ряд операций, направленных на коррекцию паралича мимической мускулатуры, проведение которых осуществляется с применением операционного микроскопа. [2, 6, 7].

Цель исследования: комплексное изучение характера оказания медицинской помощи пациентам с новообразованиями околоушных слюнных желез в клинике челюстно-лицевой хирургии ФГБОУ ВО ПСПбГМУ им. И.П. Павлова Минздрава России.

Материалы и методы исследования

Проведено открытое проспективное нерандомизированное исследование 52 историй болезни пациентов с диагнозом «Новообразование околоушной слюнной железы», находившихся на лечении в клинике челюстно-лицевой хирургии ФГБОУ ВО ПСПбГМУ им. И.П. Павлова Минздрава России с января 2015 г. по ноябрь 2016 г. Статистическая обработка данных исследования осуществлена с помощью пакета программ по статистической обработке данных Statistica, 10 версия.

Вся медицинская информация, включая возраст, пол, локализацию опухоли, характер оперативного лечения, результат гистологического исследования, наличие послеоперационного паралича мимической мускулатуры, были внесены в оригинальную программу для ЭВМ «Планирование и учет диспансерного наблюдения после оперативного лечения больных с патологией околоушных слюнных желез и параличом мимической мускулатуры» (свидетельство о государственной регистрации № 2016661620 от 14 октября 2016 г.) и проанализированы с помощью критериев описательной статистики. Выполнялось фотографирование пациентов в пери- и интраоперационном периоде.

Результаты исследования и их обсуждение

Число пациентов с новообразованиями околоушных слюнных желез находившихся на лечении в клинике челюстно-лицевой хирургии ФГБОУ ВО ПСПбГМУ им. И.П. Павлова Минздрава России с января 2015 г. по ноябрь 2016 г. составило 52 человека. Из них: 17 мужчин и 35 женщин.

Средний возраст больных составил 50 лет. По возрастным группам больные распределились следующим образом: 18 лет – 44 года (молодой возраст) – 22 человека, 45 – 59 лет (средний возраст) – 14 человек, 60 лет – 74 года (пожилой возраст) – 10 человек, 75 – 89 лет (старческий возраст) – 6 человек.

Количество первичных пациентов ежегодно преобладало над вторичными.Среди заболевших преобладали женщины в возрасте до 59 лет. Наибольшее число заболевших из всей выборки (52 человека) зарегистрировано в группе 18–44 лет (42,3 %). Ежегодно отмечалось преобладание женской части населения в структуре первичных больных. В течение 2 лет количество пациентов, прооперированных по поводу новообразований околоушных слюнных желез, оставалось примерно одинаковым.

Среди лиц с патологией околоушной слюнной железы доброкачественные опухоли диагностированы у86,5 % (45 пациентов); злокачественные у 13,5 % (7 пациентов) (соотношение опухолей: 6,4: 1). Проведенное исследование подтвердило значительное преобладание доброкачественных опухолей околоушных слюнных желез над злокачественными (рис. 1).

Рис. 1. Внешний вид больных с опухолями левых околоушных слюнных желез (фото слева – доброкачественная опухоль, фото справа – злокачественная опухоль)

Основным морфологическим типом в структуре доброкачественных опухолевых поражений являлась плеоморфная аденома, на втором месте – аденолимфома околоушных слюнных желез.

После ускорения роста доброкачественной опухоли, в 19,2% случаев замечена тенденция к перерождению новообразования (истончение капсулы опухоли, прорастание ее комплексами опухолевых клеток; преобладание в структуре межклеточного вещества мезенхимоподобного компонента: мукоида и миксоида), что, как известно, может приводить к необходимости резекции прилежащего участка вместе с опухолью и, соответственно, расширению объема оперативного вмешательства.

Совпадение диагноза при поступлении с окончательным диагнозом составило 77%. Количество рецидивов новообразований составляло 7%случаев от общего числа первичных больных.

В подавляющем большинстве случаев, оперативное лечение проводилось после обязательного предоперационного обследования в объеме ультразвукового исследования (УЗИ) и/или магнитно-резонансной томографии (МРТ) околоушных областей и шеи, а также после получения результатов тонкоигольной аспирационной биопсии, выполняемой с диагностической целью.

МРТ выполнялась для оценки формы и размеров как слюнной железы, так и опухоли; уточнения локализации и внутренней структуры новообразования; для проведения границы между опухолью и неизмененной тканью железы, а также – для выявления инвазии в прилежащие ткани, что позволило сделать предварительный вывод о степени злокачественности процесса (рис. 2). При локализации опухоли в околоушной слюнной железе, МРТ помогает оценить глубину расположения опухоли в тканях слюнной железы, что, в свою очередь, позволяет уточнить ее соотношение со стволом и ветвями лицевого нерва. Это уменьшило риск ятрогенной травмы нервных структур, а также позволило спрогнозировать вероятность проведения микрохирургического этапа оперативного вмешательства.

Для уточнения локализации новообразования относительно костных структур основания черепа, являющихся неизменными ориентирами для поиска ствола лицевого нерва, применялась мультиспиральная компьютерная томография (МСКТ) (рис. 3).

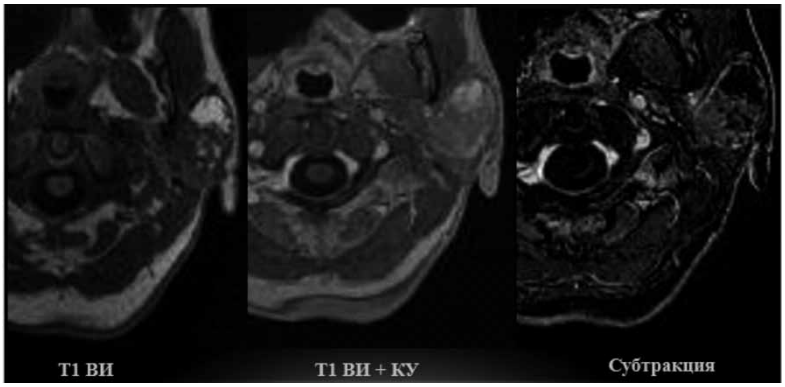

Рис. 2. Аксиальная проекция МРТ околоушной области, выполненная в режимах Т1 ВИ, Т1 ВИ с контрастным усилением и применением методики субтракции при опухоли левой околоушной слюнной железы

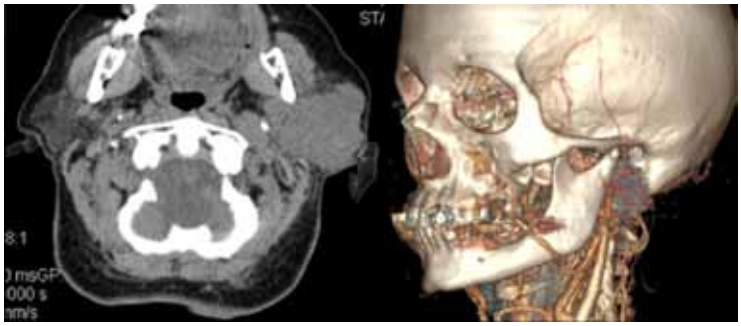

Рис. 3. Аксиальная проекция МСКТ (слева) и мультипланарная реконструкция челюстно-лицевой области в сосудистом режиме (справа) при опухоли левой околоушной слюнной железы

При доброкачественном характере новообразования проводилась субтотальная резекция околоушной слюнной железы с опухолью с сохранением лицевого нерва, нейропластикой по показаниям (рис. 4). При верификации злокачественного процесса околоушной слюнной железы, выполнялась паротидэктомия с нейропластикой ствола и ветвей лицевого нерва, с последующим направлением пациентов на проведение послеоперационной лучевой терапии.

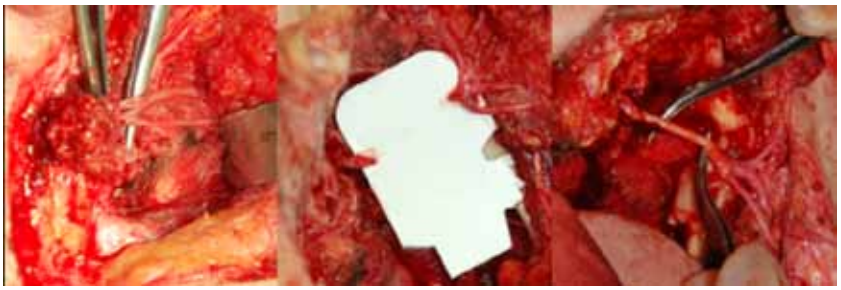

Рис. 4. Нейропластика лицевого нерва справа после удаления аденомы опухоли п равой околоушной слюнной железы аутоневральной вставкой из торакодорсального нерва

Первичная нейропластика лицевого нерва выполнена у 4 человек (7,7% от общего числа больных с опухолями околоушных слюнных желез). Значительное сокращение количества нейрореконструктивных вмешательств было обусловлено обязательным использованием интраоперационного нейромониторинга лицевого нерва в ходе операции. Это позволило избежать возможного ятрогенного пересечения структур лицевого нерва в условиях измененного опухолевым процессом типичного анатомического строения глубоких отделов боковой области лица. В настоящее время все пациенты находятся на различных этапах реабилитации паралича мимической мускулатуры с убедительной положительной динамикой реиннервационных процессов, что подтверждается объективными данными электронейромиографии.

Заключение

При анализе современных отечественных и зарубежных статистических материалов по проблеме новообразований околоушных слюнных желез можно отметить, что лишь в последние годы появилась тенденция к подробному изучению и обобщению накопленных сведений. Данные, полученные при анализе историй болезни пациентов с новообразованиями околоушных слюнных желез, получавших лечение в клинике челюстно-лицевой хирургии ФГБОУ ВО ПСПбГМУ им. И.П. Павлова Минздрава России с января 2015 г. по ноябрь 2016 г., не имеют выраженных расхождений с картиной статистических материалов государственной и ведомственной отчетности по России по данной патологии околоушных слюнных желез на текущее время. Выявлена тенденция к увеличению прироста показателей заболеваемости опухолями околоушных слюнных желез у пациентов трудоспособного возраста, преимущественно – у женщин. Снижение показателей заболеваемости у мужчин можно объяснить уменьшением их численности и возрастной структуры за последнее десятилетие на 11%. Преобладали первично обратившиеся на лечение пациенты (86,5%), средний возраст которых составил 50 лет.

После появления первых симптомов заболевания больные, как правило, выжидали около 8 лет, прежде чем обратиться за медицинской помощью. Если учесть все челюстно-лицевые стационары Санкт-Петербурга, количество пациентов с новообразованиями околоушных слюнных желез значительно возрастет. Их низкая обращаемость связана, во-первых, с недостаточной информированностью о современных методах диагностики и реабилитации парализованного лица, во-вторых: с выраженной боязнью хирургического лечения в связи со страхом возникновения лицевого паралича после операции.

Опираясь на объективные данные гистологического исследования операционного материала, в группе из 52 человек чаще всего встречались плеоморфные аденомы околоушной слюнной железы с большим разнообразие их морфологических форм. Второе место по частоте встречаемости занимали аденолимфомы. Малое количество больных со злокачественными опухолями (13,5%) объясняется преимущественным

лечением этих пациентов в онкологических учреждениях города. В связи с малым объемом выборки, нельзя выявить корреляционную зависимость между ускорением роста опухоли околоушной слюнной железы и поражением лицевого нерва.

У всех больных с опухолями околоушных слюнных желез, госпитализированных в клинику челюстно-лицевой хирургии СПбГМУ им. акад. И.П. Павлова за 2 изученных года, операции были проведены под контролем аппарата для интраоперационного мониторинга лицевого нерва, с проведением первичной нейропластики по показаниям. Данный подход в лечении позволил получать долгосрочные и более оптимальные с функциональной и эстетической точки зрения результаты реабилитации указанной категории пациентов.

В заключение следует отметить, что проведенный анализ историй болезни пациентов с опухолями околоушных слюнных желез подчеркивает необходимость усиления мер по своевременному выявлению данной патологии у больных трудоспособного возраста с целью раннего оказания хирургической помощи и увеличения процента излеченных больных.

Список литературы

1. Авыдов М.И., Аксель Е.М. Злокачественные новообразования в России и странах СНГ в 2000 г. – М.: ГУ РОНЦ им. Н.Н. Блохина РАМН, 2002. – 281 с.

2. Восстановительная хирургия мягких тканей челюстно-лицевой области: руководство для врачей [под ред. А.И. Неробеева, Н.А. Плотникова]. – М.: Медицина, 1997. – 288 с.

3. Пахомова Н.В. Диагностика и варианты хирургического лечения паралича мимической мускулатуры: дис. … канд. мед. наук. – СПб, 2014. – 181 с.

4. Пачес А.И., Таболинская Т.Д. Опухоли слюнных желез. – М.: Практическая медицина, 2009. – 490 с.

5. Решетов И.В. Опухоли органов головы и шеи: технологии лечения и реабилитации пациентов: реконструкция тканей. – М.: б.и., 2016. – 520 с.

6. May M., Schaitkin B.M. Facial Paralysis Rehabilitation Techniques // N.Y.: Thieme. 2003. – P. 289.

7. Souza C., Gil Z., Fliss D. M. Atlas of Head and Neck Surgery // New Delhi: Jaypee brothers Medical Pablishers LTD, 2013. – P. 496.