УДК 616.314-088:615.246

РОЛЬ ДЕНСИТОМЕТРИЧЕСКИХ ИССЛЕДОВАНИЙ У БОЛЬНЫХ С ДЕСТРУКТИВНЫМИ ПРОЦЕССАМИ ПЕРИАПИКАЛЬНЫХ ТКАНЕЙ

[1]Угланов Ж.Ш., [1]Жолдыбаев С.С., [1]Мусаев А.Т., [1]Кульманбетов Р.И., [1]Космаганбетова А.Т., [1]Кожахметова А.Н., [1]Стабаева Г.С., [1]Алмабаев Ы.А., [1]Жангелова Ш.Б., [1]Альмухамбетова Р.К., [2]Алмабаева А.Ы., [3]Лесбекова Р.Б., [1]Ложкин А.А., [1]Алдабергенов Е.Н.

[1]Казахский Национальный Медицинский университет им. С.Д. Асфендиярова, Алматы, e-mail: musaev.dr@mail.ru
[2]Медицинский университет Астаны, Астана;
[3]Казахская Академия Спорта и Туризма, Алматы

У больных с хроническими формами периодонтитов, осложненными деструктивными процессами в периапикальных тканях (гранулема, кистогранулема, радикулярная киста), преимущественно в области фронтальной группы зубов и премоляров, проведено обследование и комплексное лечение. Непрямой денситометрии рентгенограмм пациентов с хроническими периодонтитами (Transmis,OD) зависят от степени тяжести периапикального деструктивного процесса. Увеличение или снижение показателя среднего значение оптического пропускания указывает на увеличение или снижение плотности костной ткани в очаге локализации периапикальных деструктивных процессов, что имеет как диагностическое, так и прогностическое значение.

Ключевые слова: деструкция, периапикальная ткань, денситометрия, периодонтит, стоматология

ROLE DENSITOMETRY STUDY IN PATIENTS WITH DESTRUCTIVE PROCESSES PERIAPICAL TISSUES

[1]Uglanov Z.S., [1]Zholdybaev S.S., [1]Musaev A.T., [1]Kulmanbetov R.I., [1]Kosmaganbetova A.T., [1]Kozhahmetova A.N., [1]Stabaeva G.S., [1]Almabayev Y.A., [1]Zhangelova S.B., [1]Almukhambetova R.K., [2]Almabayeva A.Y., [3]Lesbekova R.B., [1]Lozhkin A.A., [1]Aldabergenov E.N.

[1]Kazakh National Medical university after S.D. Asfendiarov, Almaty, e-mail: musaev.dr@mail.ru;
[2]Medical university of Astana, Astana;
[3]Kazakh Academy of Sports and Tourism, Almaty

In patients with chronic periodontitis complicated by destructive processes in the periapical tissues (granuloma kistogranulema, radicular cyst), mainly in the area of the front teeth and premolars, examined and comprehensive treatment. Indirect densitometry of radiographs of patients with chronic periodontitis (Transmis, OD) are dependent on the severity of periapical destructive process. Increase or decrease in the average value of the optical index of the transmission indicates an increase or decrease in bone density in the focus localization periapical destructive processes that has both diagnostic and prognostic value.

Keywords: destruction, periapical tissue, densitometry, periodontitis, dental

Актуальность проблемы. Денситометрия имеет достаточно широкий спектр показаний к применению в различных областях стоматологии, как при первичной диагностике, так и при оценке качества лечения [1, 2]. Использование денситометрии позволит изучить плотность кости в зоне патологического процесса челюстно-лицевой области, составить план лечения и в дальнейшем оценить его результат на основании восстановления структуры костной ткани [3, 5].

Высокая распространенность заболеваний зубов, тканей периодонта и их осложнений, аномалии и деформации челюстно-лицевой области объясняют высокий процент нуждающихся в ортопедическом, ортодонтическом и комплексном методах лечения. В связи с этим ранняя диагностика и дифференциальная диагностика заболеваний зубочелюстной системы являются одними из актуальных проблем современной стоматологии [4, 6, 8]. Вместе с тем, в современной литературе до настоящего времени встречаются единичные работы, посвященные особенностям изменения минеральной плотности костной ткани при локальной остеопатологии в костных структурах челюстей при различной активности проявления воспалительно-деструктивных процессов [7, 9]. Практически отсутствуют сведения о количественных и качественных нарушениях минерального обмена, костного метаболизма и процессов ремоделирования у пациентов **с** воспалительно-деструктивными заболеваниями костной ткани челюстно-лицевой области.

Цель исследования

Изучить результаты денситометрических исследования у больных с деструктивными процессами периапикальных тканей для повышения диагностической информативности.

Материалы и методы исследования

Для решения поставленной цели и задач исследования нами проведено обследование и комплексное лечение больных с хроническими формами периодонтитов, осложненными деструктивными процессами в периапикальных тканях (гранулема, кистогранулема, радикулярная киста), преимущественно в области фронтальной группы зубов и премоляров. Большинство больных (68,9%) с хроническими деструктивными процессами в периапикальных тканях были в возрасте от 21 до 40 лет, среди которых превалировали женщины. Это свидетельствует о том, что женщины имеют больше мотиваций для сохранения зубов и дают согласие на оперативное лечение данной патологии. Среди обследованных больных практически здоровыми были (55,2%) пациента, различные заболевания внутренних органов выявлены у (44,8%). Наиболее часто встречались заболевания желудочно-кишечного тракта, дыхательной системы и другие. Установлена большая вариабельность полученных данных. В частности, деструктивные изменения в периапикальных тканях в 3 раза чаще встречались на верхней челюсти и в два раза чаще в области фронтальных групп зубов. Нами использовалась клинико-топографическая классификация периодонтитов (Робустова Т.Г., 2007). При размерах гранулематозного очага до 0,5 см расценивали деструктивный процесс как гранулему, от 0,5 до 1 см – как кистогранулему и более 1 см – как кисту. Из наблюдаемых нами больных у 8,6% установлен хронический гранулирующий периодонтит, у 43,1% – гранулематозный периодонтит, у 38,8% – кистогранулема и у 9,5% – киста.

Непрямая денситометрия периапикальных деструктивных процессов позволяла оценить эффективность применения остеопластических средств при хирургическом лечении зубов с хроническими периодонтитами с деструктивными процессами в периапикальных тканях. Для изучения оптических (денситометрических) показателей использовались такие параметры как: Transmis – среднее значение оптического пропускания; OD средняя оптическая плотность.

Результаты исследования и их обсуждения

Непрямая денситометрия рентгенограмм проводилась 116 пациентов обеих групп хроническими периодонтитами с деструктивными процессами в периапикальных тканях. Для проведения денситометрии использовались рентгенограммы, которые были умеренной контрастности, без артефактов и их плотность укладывалась в плотность нормальных почернений. Для определения нормы оптической плотности костной ткани мы исследовали участки здоровой кости на симметричной стороне челюстей.

При анализе денситометрических исследований рентгенограмм верхней челюсти у пациентов хроническими периодонтитами с деструктивными процессами в периапикальных тканях за показатели нормы брали результаты, полученные на здоровой стороне челюсти. При этом обнаружено, что разница средней оптической плотности (OD) кости до операции на пораженной стороне значительно превышало норму.Увеличение показателя среднего значение оптического пропускания указывает на снижение плотности костной ткани в очаге локализации периапикальных деструктивных процессов. Несмотря на высокие показатели «нормы» Transmis и OD на верхней челюсти, достоверно выявлено различие этих показателей, как при минимальных деструктивных изменениях, так и при больших дефектах кости.

Если в 68% клинических случаях визуальный анализ рентгенограмм не позволял точно определить характер деструктивного процесса и провести дифференциальную диагностику между различными формами периапикальных деструктивных процессов (гранулема, кистогранулема, киста).

В ходе оперативного вмешательства и последующее гистологическое исследование удаленного материала подтвердили характер деструктивных процессов в кости.

Эти показатели отклонения зависели от степени тяжести периапикального деструктивного процесса, и указывало на выраженность зоны деструкции костной ткани (рис. 1).

Более свободное прохождение луча сквозь костной ткани в области кисты обусловлено морфологическими особенностями данного образования. До операции у 50 больных с хроническим периодонтитом периапикальные деструктивные процессы были расценены как гранулема, у 45 – как кистогранулема и у 10 – как киста. Патоморфологическую сущность деструктивного процесса в периапикальных тканях наиболее точно указывали данные непрямой денситометрии (рис. 2). Зоны поражения периапикальных тканей при хроническом гранулирующем периодонтите не имела четких границ, тем не менее достоверно отличалась от показатели нормы по результатам ОД и Transmis. Из 10 случаев хронического гранулематозного периодонтита верхней челюсти, выявленных во время операции, рентгенологически округлая форма с четкими границами была в 16,1% случаях, округлая форма с нечеткими границами – в 48,4%, неправильная форма с нечеткими границами – в 35,5%. Размеры деструктивных изменений при хроническом гранулематозном периодонтите колебались от 0,5

до 1,5 см в диаметре. При кистогранулеме и кисте показатели ОД и Transmis значительно превышали норму. Из 10 выявленных во время операции кист округлую форму с четкими границами имели 27,6% случаев, округлую форму с нечеткими границами – 24,1%, неправильную форму с нечеткими границами – 24,4%, овальную форму с четкими границами – 13,8%, овально вытянутую форму – 12,1%. Размеры очагов деструкции колебались от 0,7 см до 4 см и более в диаметре. Выраженные деструктивные изменения и более высокая пропускная способность тканей в области кисты обусловили высокие показатели ОД и Transmis.

На рис. 3, 4 показана разница средних показателей Transmis, ОД на верхней челюсти в зависимости от теневой характеристики процесса.

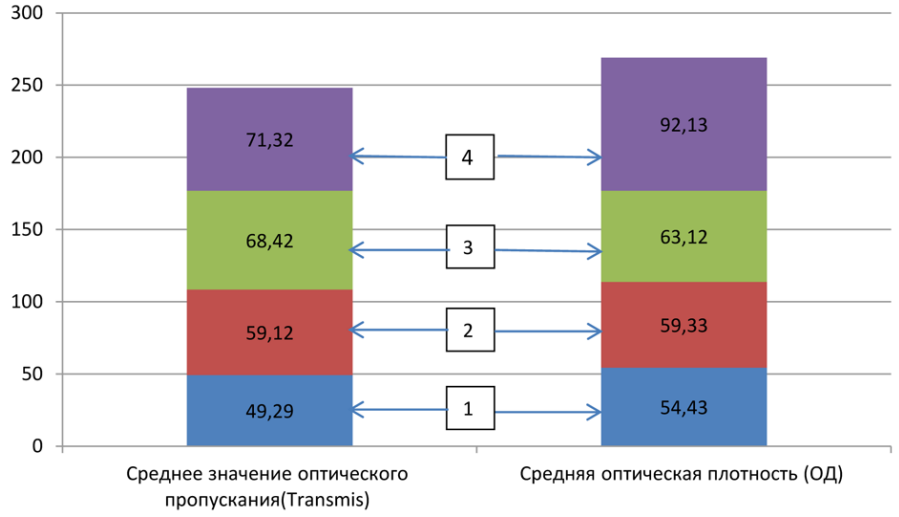

Рис. 1. Результаты денситометрических показателей в зависимости от размеров деструктивных процессов периапикальных тканей на верхней челюсти (n = 15). Примечание: 1 – Здоровая кость (Норма), 2 – ОДПТ до 0,5 см, 3 – ОДПТ от 0,6-1 см, 4 – ОДПТ от 1,1 и более. ОДПТ – очаги деструкции периапикальных тканей (M ± m)

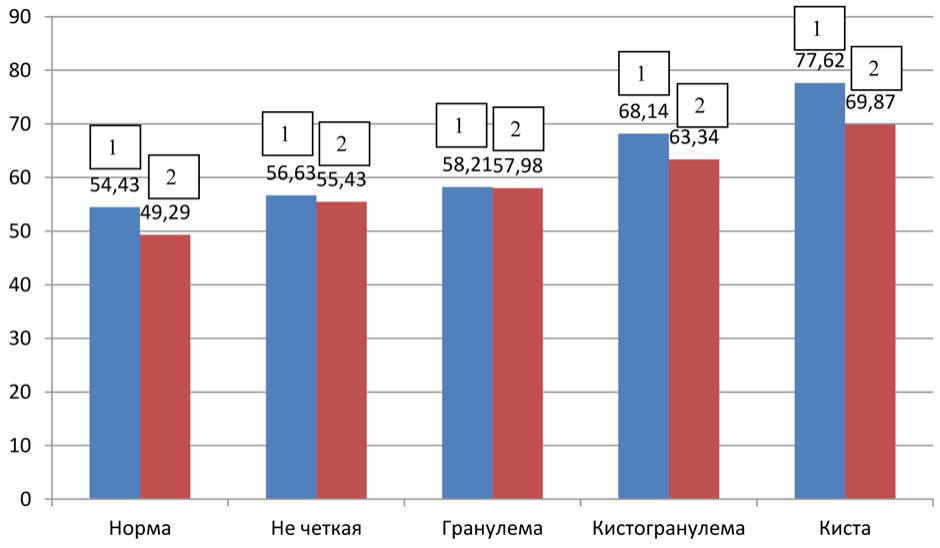

Рис. 2. Средние показатели ОД и Transmis верхней челюсти на здоровой (норма) и в периапикальных тканях пораженной стороны в зависимости от характера деструкции кости (n = 15). Примечание: 1 – OD, 2 – Transmis (M ± m)

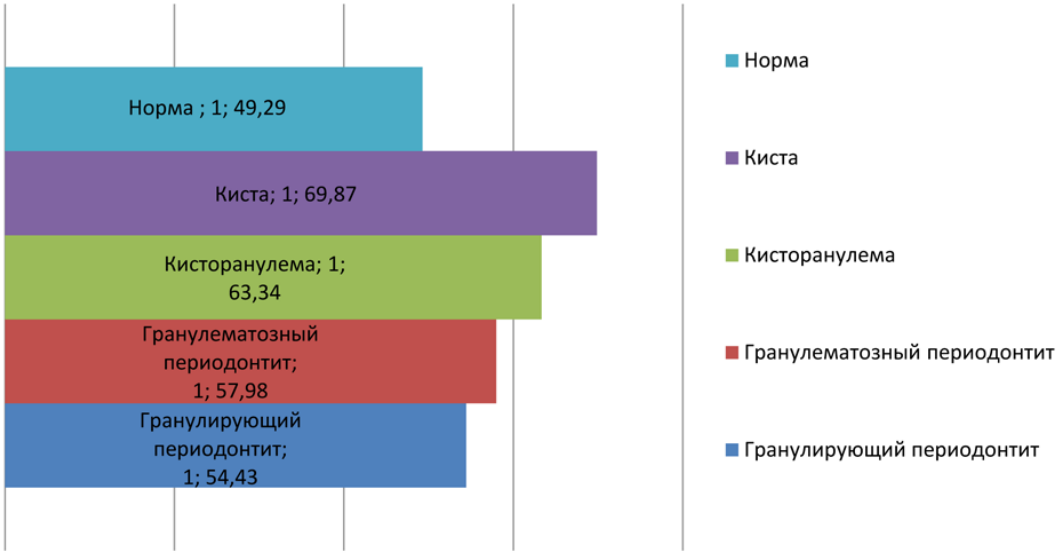

Рис. 3. Средние показатели Transmis на верхней челюсти в зависимости от теневой характеристики деструктивного процесса в периапикальных тканях

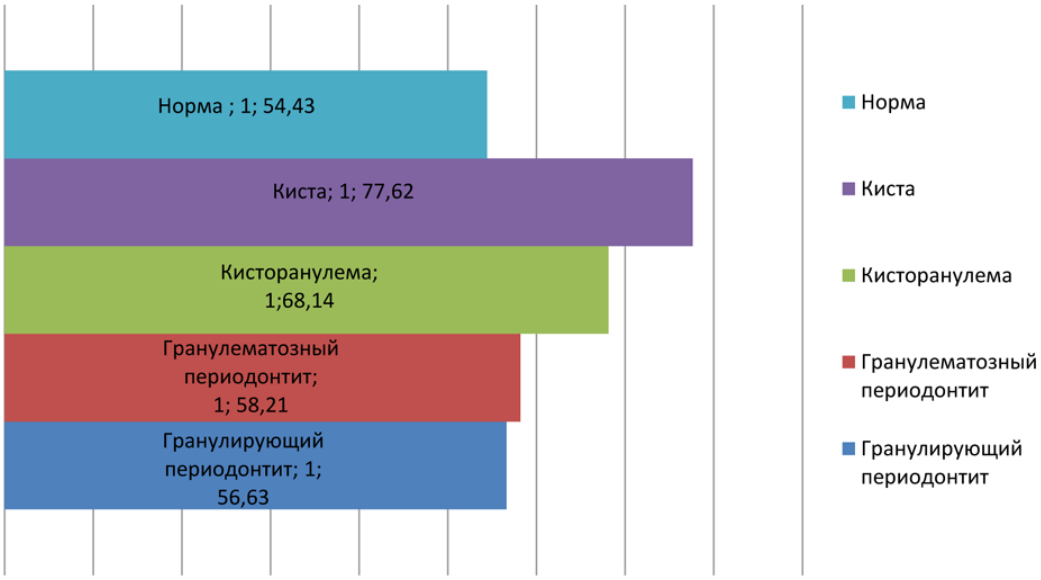

Рис. 4. Средние показатели OD на верхней челюсти в зависимости от теневой характеристики деструктивного процесса в периапикальных тканях

Выводы

1. Денситометрические исследования позволяют заключить, что в большинстве случаев рентгенологические проявления заболеваний в челюстных костях не позволяют точно диагностировать различные формы околокорневых деструктивных процессов. Размеры очагов деструкции, их форма, четкость границ, однородность и прозрачность очага просветления в значительной степени характеризуют локализацию поражения в толще альвеолярной кости.

2. Непрямой денситометрии рентгенограмм пациентов с хроническими периодонтитами (Transmis, OD) зависят от степени тяжести периапикального деструктивного процесса. Увеличение или снижение показателя среднего значе-

ние оптического пропускания указывает на увеличение или снижение плотности костной ткани в очаге локализации периапикальных деструктивных процессов, что имеет как диагностическое, так и прогностическое значение.

Список литературы

1. Болезни пародонта / А.С. Григорьян, А.И. Грудянов, Н.А. Рабухина, О.А. Фролова. – М.: МИА, 2004. – 288 с.

2. Галанова Т.А. Индивидуализированный денситоматрический индекс в терапевтической стоматологии / Т.А. Галанова // Стоматология для всех. – 2008. – № 4. – С. 18–21.

3. Еловикова Т.М. Болезни пародонта у подростков / Т.М. Еловикова. – М.: «ЛогосМед-информ», 2008. – 83 с.

4. Метод использования рентгеноморфометрии для оценки минеральной плотности костной ткани альвеолярной кости / Т.А. Гайдарова, М.В. Федорова, Н.А. Еремина [и др.] // Бюллетень ВСНЦ СО РАМН Клинические исследования в медицине и биологии, 2005. – № 5(51). – С. 46–49.

5. Цепов Л.М. Заболевания пародонта: взгляд на проблему / Л.М. Цепов. – М.: МЕДпрессинформ, 2006. – 192 с.

6. Чибисова М.А. Клинико-инструментальные особенности и трехмерная лучевая диагностика различных форм хронического генерализованного пародонтита / М.А. Чибисова, Л.Ю. Орехова, Н.В. Серова // Медицинский алфавит. Стоматология. – 2013. – № 3. – С. 17–26.

7. Чибисова М.А., Орехова Л.Ю., Серова Н.В. Клинико-лучевая характеристика хронического генерализованного пародонтита // Пародонтология, 2013. – № 3 (68), том ХУШ. – С. 3–9.

8. Смиронов А.В. Денситометрия костной ткани / А.В. Смирнов // Руководство по остеопорозу/ под ред. Л.И. Беневоленской. – Москва: БИНОМ, 2003. – С. 132–150.

9. Ага-заде А.Р. Определение плотности костной ткани челюстей при дентальной имплантации на основе фотоденситометрии / А.Р. Ага-заде // Соврем. Стоматология. – 2010. – № 1. – С. 77–78.