УДК 618.19-006.6-089.87: 615.849.114

ЛУЧЕВАЯ ТЕРАПИЯ В КОМБИНИРОВАННОМ И КОМПЛЕКСНОМ ЛЕЧЕНИИ РЕДКИХ ФОРМ РАКА МОЛОЧНОЙ ЖЕЛЕЗЫ (РМЖ)

Кошелева Н.Г., Гусарева М.А., Розенко Л.Я., Стасов В.В., Зинькович М.А., Фатькина Н.Б., Солнцева А.А., Маркова Н.В., Павлятенко И.В., Карнаухова Е.А.

ФГБУ «Ростовский научно-исследовательский онкологический институт» Министерства здравоохранения Российской Федерации, Ростов-на-Дону, e-mail: rnioi@list.ru

Резюме 89 больных РМЖ, имевших медуллярный, тубулярный, папиллярный и слизистый раки соответственно в 23,6; 35,9; 14,7 и в 25,8% случаях и 101 из группы контроля с инфильтративно-протоковым процессом получали лечение, компонентом которого было аналогичное конформное 3D облучение на ЛУЭ Varian Unique 6 МэВ или «Theratron» (Co – 60). Ретроспективно частота лучевых реакций была сопоставима. 3-х летняя общая выживаемость 76,1 ± 1,7% в основной группе и 74,6 ± 1,1% в контроле, напрямую зависела от размера первичной опухоли и поражения лимфоузлов. Локальные рецидивы в основной группе были существенно, в 4,4 раза реже, чем в контроле Разовая очаговая доза в 2,4 Гр 5 фракций в неделю на пути лимфооттока и ткани передней грудной стенки экономична, безопасна и может быть альтернативой стандартным схемам.

Ключевые слова: рак молочной железы, редкие гистологические формы, лучевая терапия

RADIOTHERAPY IN COMBINED AND COMPLEX TREATMENT FOR RARE TYPES OF BREAST CANCER (BC)

Kosheleva N.G., Gusareva M.A., Rozenko L.Ya., Stasov V.V., Zinkovich M.A., Fatkina N.B., Solntseva A.A., Markova N.V., Pavlyatenko I.V., Karnauhova E.A.

Federal State Budget Institution «Rostov research oncologic institute» Ministry of Health of the Russian Federation, Rostov-on-Don, e-mail: rnioi@list.ru

Abstract. 89 patients with BC of medullary, tubular, papillary and mucosal types in 23.6; 35.9; 14.7 and 25.8% of the cases, respectively, and 101 patients of the control group with infiltrative ductal cancer received treatment including similar 3D conformal radiation using an electron linear accelerator Varian Unique 6 MeV or Theratron (Co-60). Retrospectively, the rates of radiation reactions were comparable. The 3-year overall survival – 76.1 ± 1.7% in the main group and 74.6 ± 1.1% in the control – depended directly on the size of the primary tumor and lymph node lesions. The rate of local recurrences in the main group was significantly (4.4 times) lower than in the control. The single focal dose of 2.4 Gy, 5 fractions a week, to the lymph flow paths and tissues of the anterior chest wall is economical, safe and can serve as an alternative to the standard schemes.

Keywords: breast cancer, rare histological types, radiotherapy

Гистологическое исследование позволяет определить морфологическое строение опухоли, степень злокачественности, отсутствие или наличие метастазов в лимфатических узлах, опухолевых клеток в кровеносных и/или лимфатических сосудах и другие прогностические факторы [2].

В наибольшей степени изучены и комплексно исследованы часто встречающиеся морфологические формы – инфильтрирующий протоковый и дольковый раки молочной железы. Однако существуют и, так называемые, редкие формы РМЖ, которые выделены в отдельную нозологическую единицу благодаря особенностям гистологического строения, своеобразной морфологической картине, отличительным чертам в клиническом течении и прогнозе заболевания [2, 3].

Частота редких форм рака этой локализации, по данным разных авторов, колеблется в пределах 4,1-25%. По данным онкоцентра им. Н.Н. Блохина редкие формы рака составляют 12,7% от всех случаев рака молочных желез [3, 4, 5]. Это медуллярный, коллоидный, тубулярный, папиллярный, криброзный и другие формы (апокринный, слизистый, аденокистозный, секреторный рак, болезнь Педжета) рака. Они, в подавляющем числе случаев, редко метастазируют в регионарные лимфатические узлы, могут быть гормоночувствительными и эндокринонечувствительными [4, 5].

Цель исследования

Оценить влияние особых морфологических структур на исход комбинированного и комплексного лечения рака молочной железы.

Материалы и методы исследования

Проведен ретроспективный анализ 2-х групп больных, получавших лечение в РНИОИ. В основную группу вошли 89 пациенток, имевших редкие морфологические формы рака – медуллярный рак диагностирован в 23,6% случаев, тубулярный рак в 35,9%, папиллярный рак – 14,7%, слизистый – в 25,8% случаях. Контрольную группу составили 101 больная РМЖ

с традиционным инфильтративно-протоковым морфологическим процессом. Проведенный анализ показал, что больные основной и контрольной групп по основным клиническим параметрам, таким как возраст, стадия заболевания, локализация очага поражения, степень дифференцировки опухоли и ее иммуно-гистохимическим характеристикам были сопоставимы. Со стадией II A-II B было 48 из 89 (53,9%) больных в основной группе и 55 (58,3%) в контроле. Стадия III A, B, C соответственно в 46,1% и в 41,6% случаях наблюдения. Средний возраст больных 53,9 ± 4,2 лет и 54,1 ± 3,8 лет по группам.

Всем больным хирургическое лечение проводилось в виде радикальной мастэктомии (РМЭ) или органосохраняющей операции. Полихимиотерапия осуществлялась по показаниям в нео – или в адъювантных режимах. Лучевая терапия как компонент комбинированного и комплексного лечения проводилась через 1 месяц после операции, либо через 3-4 недели после завершения последнего курса адъювантной полихимиотерапии.

Трехмерная конформная лучевая терапия (3DCRT), проводилась на ЛУЭ Varian Unique 6 МэВ или гамма-терапевтическом аппарате «Theratron» (Co – 60). Предлучевая топометрическая подготовка осуществлялась с использованием компьютерного томографа «SIEMENS SOMATOM», с подбором фиксирующего приспособления, с использованием системы Eclipse conturing и планирующей системы Eclipse beam planning [1, 6].

Результаты исследования и их обсуждение

Многочисленные рандомизированные исследования, проведенные в онкологических центрах России, Великобритании, Канады показали, что гипофракционированный режим лучевой терапии оказывается более эффективным при лечении различных злокачественных опухолей, в том числе и при РМЖ [5, 7].

Jagsi R, Griffith KA, Boike TP, и другие члены Консорциума по качеству лучевой терапии Мичигана, США, в 2015 году, оценили проспективные данные, касающиеся ранней токсичности при использовании различных вариантов фракционирования дозы у 2309 пациенток, включенных в анализ, из которых 578 получали гипофракционированные курсы лучевой терапии. Оценка результатов показала, что помимо несомненного удобства, гипофракционирование ассоциировано с меньшим риском развития лучевых дерматитов [8].

В рекомендациях St.Gallen 2015 года упоминается, что ряд экспертов считают гипофракционирование вполне приемлемым и для пациенток с метастазами в подмышечных лимфоузлах. Однако зоны регионального лимфооттока традиционно не облучают в гипофракционированном режиме. Но, по мнению авторов, это предубеждение перестанет быть препятствием к применению укороченных курсов облучения для подавляющего большинства пациенток [6].

После РМЭ, в основной и контрольной группах, мы проводили облучение с разовой очаговой дозой (РОД) 2,4 Гр на послеоперационный рубец и мягкие ткани передней грудной стенки, а также по показаниям на зоны регионарного метастазирования – аксиллярную и шейно-надподключичную зоны до суммарной очаговой дозы (СОД) 48-50 изоГр. Расчёт суммарной изоэффективной дозы осуществлялся согласно методическим рекомендациям ВДФ.

Общая тенденция в развитии современных технологий облучения: 3D конформная лучевая терапия (3DCRT), лучевая терапия с модуляцией интенсивности (IMRT), лучевая терапия, направляемая по изображению (IGRT) и др. – как можно более точное «наведение» пучка ионизирующего излучения на зоны – мишени, создание конформного распределения дозы в тканях. 3DCRT на ЛУЭ с интегрированным многолепестковым коллиматором диафрагмы позволяла оптимизировать дозное распределение в зоне-мишени и лимфоколлекторах; уменьшала гетерогенность дозы; снижала средние дозы на сердце, легкие, щитовидную железу, плечевой сустав на стороне поражения [4].

При подготовке к лечению, на этапе оконтуривания, выборе программ для лучевой терапии, мы руководствовались международными рекомендациями. Так, планирование мишени и органов риска у больных РМЖ проводилось в соответствии с Breast Cancer Atlas for RadiationTherapy Planning; дозиметрическое планирование – в соответствии с рекомендациями ICRU-50 и ICRU-62; с 2010 г. толерантные дозы определялись по рекомендациями QUANTEC [9].

На рис. 1 представлены примеры дозного распределения для реализации лечебного плана адъювантного облучения мягких тканей передней грудной стенки после РМЭ на ЛУЭ Varian Unique 6 МэВ.

После органосохраняющих операций лучевую терапию проводили на оставшуюся часть молочной железы и, по показаниям, на зоны лимфооттока.

Количество, размеры и взаиморасположение полей, во всех случаях подбирались индивидуально для каждой пациентки с учетом анатомического строения, с экранированием критических для облучения органов [4, 5].

На рис. 2 представлены направления тангенциальных полей при облучении оставшейся части молочной железы после органосохраняющей операции. Облучение проводилось на гамма-терапевтическом аппарате «Theratron» (Co-60).

Пациенткам после органосохраняющей операцией с использованием эндопротеза, облучение также проводили на оставшуюся часть молочной железы. В данной клинической ситуации РОД составляла 2,0 Гр, СОД – 50 Гр.

При верифицированных метастазах в регионарных лимфоузлах, лучевое воздействие с одного переднего поля фотонами различных энергий проводилось на шейно-надподключичную зону РОД 2,4 Гр до СОД 46 изоГр.

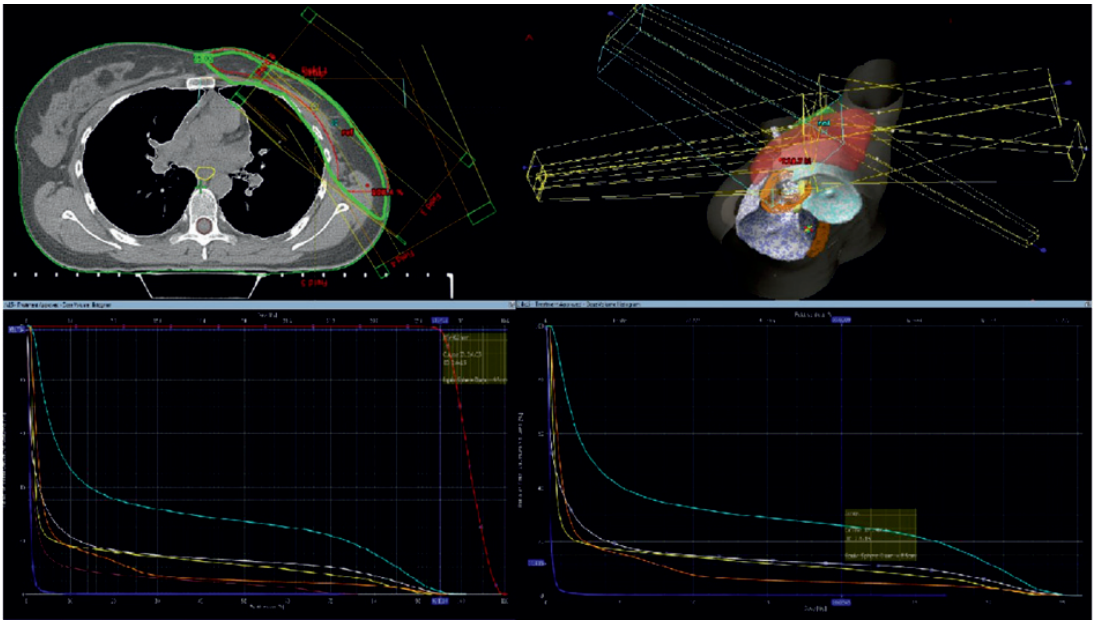

Рис. 1. Лечебный план на ЛУЭ при 3D – лучевой терапии после РМЭ

Дополнительным средством оценки качества плана облучения обязательным является использование гистограмм доза-объем (DVH – Dose Volume Histogram). DVH представляет собой график распределения дозы в облучаемом объеме. Согласно рекомендациям QUANTEC, планируемый объём зоны-мишени должен лежать в пределах 98%. Изодоза 110% и выше, не превышать 2% объема, PTV должен входить в 95% изодозу для конформного облучения, и покрываться 80-90% изодозой при использовании гамма-терапевтических аппаратов. Дозовая нагрузка 20 Гр не должна превышать 30% объема обоих легких. Дозовая нагрузка 30 Гр и 25 Гр не должна превышать 46% и 10% объема сердце соответственно [7, 9]. В обеих группах больных оценка плана лечения нами проводилась с обязательным учетом требований QUANTEC. Так, на гистограммах доза-объем (рис. 1), видно, что при облучении на ЛУЭ планируемый 98% объём зоны-мишени охвачен 95% изодозой. При этом на гистограммах доза-объем для гамма-терапевтического аппарата «Theratron», планируемый 98% объём зоны-мишени охвачен 80 – 90% изодозой (рис. 2).

Ипсилатеральные парастернальные лимфоузлы облучали в случаях клинического или морфологического подтверждения их поражения, или с учетом конкретной клинической ситуации. При планировании обязательно учитывался вклад на эту область от облучения передней грудной стенки [3].

Частота ранних побочных общетоксических и гематологических реакций была равноценна в обеих группах больных и не превышала данных литературы [4, 5]. Ранние повреждения кожи в виде эритемы, зарегистрированы в 31,4% случаях в основной группе и у 32,6% в контроле. При этом влажный эпителиит имел место только в ситуациях с органосохраняющими операциями. Пульмониты возникли в 14,6 и в 15,8% случаях соответственно в основной и в группе контроля. Имелась четкая корреляция реакций с методом облучения, с возрастом, наличием сопутствующей патологии и с фактором «доза – эффект».

В рамках нашего исследования мы оценили общую 3-х летнюю общую выживаемость больных основной и контрольной групп, и другие показатели (таблица).

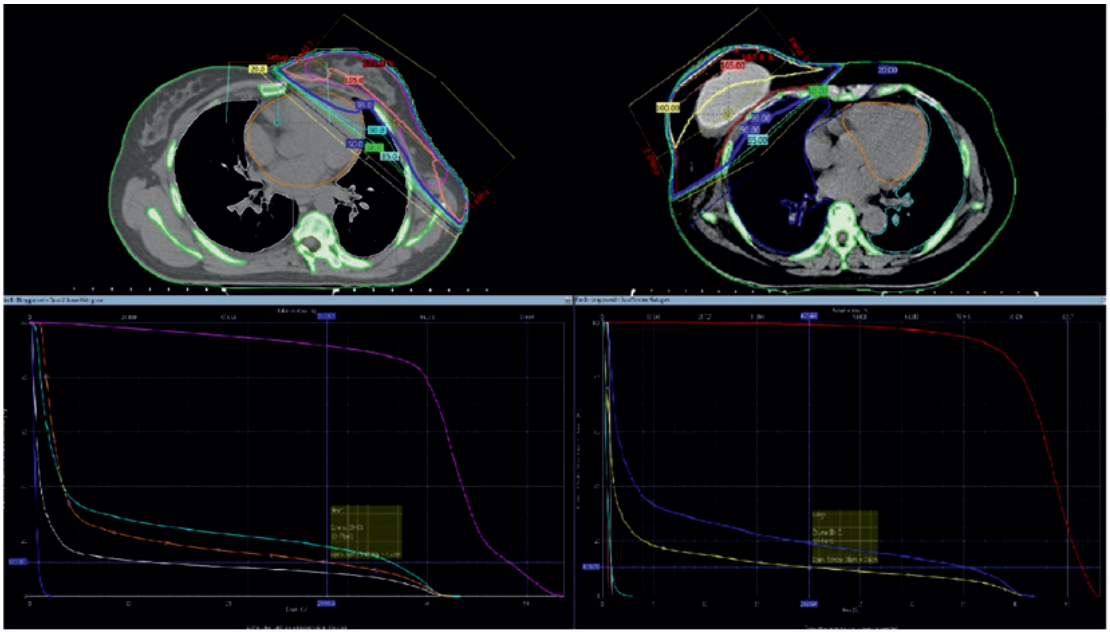

Рис. 2. Лечебный план на «Theratron» (Co – 60) при 3D – лучевой терапии после органосохраняющих операций

Результаты исследования в анализируемых группах

Показатели	Группы	
	Основная,%	Контрольная ,%
Общая 3-х летняя выживаемость	76,1 ± 1,7	74,6 ± 1,1
Диаметр опухоли < 5 см	81,3 ± 1,9	79,7 ± 1,3
Диаметр опухоли > 5 см	65,6 ± 1,8	62,4 ± 2,1
N 0	82,8 ± 1,1	79,3 ± 1,7
N 1-3	79,3 ± 1,7	68,5 ± 2,2
Местный рецидив в течение года	1,1 ± 0,9 (p < 0,05)	4,9 ± 1,1

Общая 3-х летняя выживаемость больных, вне зависимости от стадии процесса, в основной группе составила76,1 ± 1,7 %, в контрольной – 74,6 ± 1,1 %. Как и предполагалось, выживаемость четко коррелировала с размерами первичного очага. Для больных с опухолью менее 5 см она составила 81,3 ± 1,9 % и 79,7 ± 1,3 % соответственно по группам. При большем размере первичной опухоли соответственно 65,6 ± 1,8 и 62,4 ± 2,1 %.

Выживаемость больных, не имевших метастазы в регионарные лимфоузлы, была в основной группе выше на 11,9 %, а в контроле выше на 10,8 %, по сравнению с пациентками, имевших поражение лимфоузлов.

Обратило внимание существенное снижение числа локальных рецидивов в основной группе больных. Локальные рецидивы в течение года манифестировались в основной группе существенно, а именно, в 4,4 раза реже, чем в контроле. Соответственно в 1,1 % случаев против 4,9 %, (p < 0,05). Вероятно, это связано с биологическими особенностями редких форм рака молочной железы.

Заключение

Таким образом, с нашей точки зрения, редкие морфологические формы рака молочной железы следует облучать по общепринятым стандартам.

Редкие морфологические формы не являются негативным прогностическим фактором для выживаемости больных раком молочной железы.

В клинической практике режимы гипофракционированной адъювантной лучевой терапии после радикальной мастэктомии с разовой очаговой дозой 2,4 Гр на мягкие ткани передней грудной стенки, на

зоны регионарного лимфооттока, включая шейно-надподключичную зону, при фракционировании 5 раз в неделю являются безопасными и могут являться альтернативой стандартным методикам.

Список литературы

1. Артёмова Н.А. Предлучевая подготовка с использованием объёмного планирования / Н.А. Артёмова, И.И. Минайло, А.Г. Страх// Контроль качества лучевой терапии и лучевой диагностики. – Минск, 2009. – С. 261–270.

2. Владимирова Л.Ю. Возможности использования аутоплазмы в лекарственной терапии больных раком молочной железы: Автореф. дисс. докт. мед. наук. – Ростов-на-Дону, 2005 – 56 с.

3. Давыдов М.И. Онкология. Клинические рекомендации под редакцией академика РАН М.И. Давыдова Изд. РОНЦ, 2015. – С. 305–315.

4. Мартынова Г.В. Редкие формы рака молочной железы. Лечение и прогноз: Автореф. дисс. канд. мед. наук. – Москва, 2009 – 26 с.

5. Трофимова О.П. Стратегия лучевой терапии в органосберегающем лечении больных раком молочной железы: Автореф. дисс. докт. мед. наук. – Москва, 2015 – 52 с.

6. Coates A.S., Winer E.P., Goldhirsch A., et al. Tailoring therapies – improving the management of early breast cancer: St Gallen International Expert Consensus on the Primary Therapy of Early Breast Cancer 2015. Annals of Oncology Advance Access published May 4, 2015.

7. Guenzi M., Blandino G., Vidili M.G., et al. Hypofractionated irradiation of infra-supraclavicular lymph nodes after axillary dissection in patients with breastcancer post-conservative surgery: impacton late toxicity. Radiation Oncology, 2015. 10:177.

8. Jagsi R., Griffith K.A., Boike T.P., et al. Differences in the acute toxic effects of breast radiotherapy by fractionation schedule. Comparative analysis of physician-assessed and patient-reported outcomes in a large multicenter cohort. JAMA Oncol. Published online August 06, 2015. doi:10.1001/jamaoncol.2015.2590.

9. Marks L.B. Use of normal tissue complication probability models in the clinic. Quantitative Analyses of Normal Tissue Effects in the Clinic (QUANTEC) / L.B. Marks//Int J Radiat Oncol Biol Phys. – 2010. – 76(3). P. 120–145.