УДК 616.379-008.64-07:612.352.121

НЕЗИДОБЛАСТОЗ (КЛИНИЧЕСКИЙ СЛУЧАЙ ИЗ ПРАКТИКИ)

[1]Досанова А.К., [2]Баймаханов Б.Б., [1]Базарбекова Р.Б., [2]Байжанова Г.А., [1]Эрмаханова Т.У., [1]Руднева З.Х.

[1]Казахский медицинский университет непрерывного образования, Алматы, e-mail: avek@bk.ru;
[2]Государственное коммунальное предприятие «Городская клиническая больница № 7» г. Алматы, e-mail: avek@bk.ru

Описан клинический случай незидобластоза – одного из вариантов гиперинсулинизма. Гиперинсулинизм – патологическое состояние, характеризующееся избыточной продукцией инсулина. Гиперинсулинизм может быть органическим и функциональным. Органический вариант проявляется в виде двух форм: инсулома(инсулинома) и диффузная гиперплазия бета-клеток (незидобластоз или незидиобластоз). Главным клиническим проявлением обоих форм являются тяжелые приступы гипогликемии. При органических вариантах гиперинсулинизма проводится хирургическое лечение.

Ключевые слова: незидобластоз, инсулома, гиперинсулинизм

NESIDIOBLASTOSIS (CASE STUDY)

[1]Dossanova A.K., [2]Baymakhanov B.B., [1]Bazarbekova R.B., [2]Bayzhanova G.A., [1]Ermakhanova T.U., [1]Rudneva Z.H.

[1]Kazakh Medical University Continuing Education, Almaty, e-mail: avek@bk.ru;
[2]State municipal enterprise «City clinical hospital № 7» Almaty, e-mail: avek@bk.ru

A clinical case Nesidioblastosis – one of the options hyperinsulinism. Hyperinsulinism – a pathological condition characterized by excessive production of insulin. Hyperinsulinism can be organic and functional. The organic option is manifested in two forms: insuloma (insulinoma) and diffuse hyperplasia of beta cells (nezidoblastoz or Nesidioblastosis). The main clinical manifestation of both forms are severe hypoglycemic events. At the organic variants of hyperinsulinism surgical treatment is conducted.

Keywords: nezidoblastoz, insuloma, hyperinsulinism

Одной из серьезных проблем эндокринологии является состояние гиперинсулинизма. Гиперинсулинизм – патологическое состояние, характеризующееся избыточной продукцией инсулина. Впервые симптомокомплекс гиперинсулинизма одновременно и независимо друг от друга описали Harris (1924) и В.А. Оппель (1924) [1].

Данное состояние проявляется в двух формах: инсулома (инсулинома) и незидобластоз (незидиобластоз). Эти формы принято называть органическими формами гиперинсулинизма.

Инсулинома представляет собой опухоль β-клеток островков Лангерганса, секретирующую избыточное количество инсулина, клинически проявляющуюся приступами гипогликемии.

Термин незидиобластоз введен Г. Лейдло в 1938 году. Незидиобластоз – это генетически обусловленное заболевание, обусловленное тотальной трансформацией протокового эпителия поджелудочной железы в β-клетки [1].

В 1927 г. Wilder и соавторы, исследуя экстракты опухоли больного инсулиномой, обнаружили в них повышенное содержание инсулина. Floyd и соавторы (1964), изучая реакцию таких больных на толбутамид, глюкагон и глюкозу, выявили у них высокое содержание инсулина в крови [1].

В 1929 г. впервые была выполнена успешная операция (Graham) по удалению инсулинпродуцирующей опухоли поджелудочной железы. Потребовались годы упорных исследований пока клиническая картина заболевания, методы его диагностики и хирургического лечения приобрели определенную очерченность [1].

Согласно некоторым имеющимся в литературе сообщениям, новообразование встречается с одинаковой частотой у лиц обоего пола. Данные других исследователей указывают на то, что инсулиномы встречаются почти в 2 раза чаще у женщин.

Болеют инсулиномой в основном люди наиболее трудоспособного возраста – 26-55 лет. Дети страдают инсулиномой крайне редко. В большинстве случаев (90 %) опухоли доброкачественные и солитарные. Примерно у 10 % пациентов обнаруживаются злокачественные опухоли с метастатическим поражением печени и перипанкреатических лимфоузлов [4].

Патофизиологическую основу клинических проявлений инсулиномы и незидобластоза составляет их гормональная активность. Не подчиняясь физиологическим механиз-

мам, регулирующим уровень глюкозы в крови, эти патологические процессы приводят к развитию приступов гипогликемии.

В 1941 г. Whipple описал триаду симптомов(триада Уиппла), характерную для приступов гиперинсулинизма. Триада включает следующие признаки:

- возникновение приступов спонтанной гипогликемии натощак или через 2-3 ч после еды;
- падение уровня сахара крови ниже 50 мг% от исходного;
- купирование приступа внутривенным введением глюкозы или приемом сахара.

К проявлениям гиперинсулинизма относятся также повышение аппетита и ожирение.

Диагностика гиперинсулинизма прежде всего базируется на тщательном сборе анамнеза. Выясняется время возникновения приступа, его связь с приемом пищи. Развитие гипогликемического приступа в утренние часы, а также при пропуске очередного приема пищи, при физическом и психическом напряжении, у женщин накануне менструаций являются свидетельством гиперинсулинизма.

Большое значение при диагностике гиперинсулинизма придается проведению функционально-диагностических тестов.

Следует отметить, что при исследовании уровня сахара крови натощак у подавляющего большинства больных с синдромом гиперинсулинизма выявляется снижение его ниже 3,1 ммоль/л, хотя в отдельные дни обнаруживается нормогликемия.

Определение уровня базального инсулина в сыворотке крови обычно выявляет повышение его содержания, однако в некоторых случаях наблюдаются и нормальные его значения. Такие колебания уровня сахара и инсулина крови натощак, по-видимому, можно связать с неодинаковой гормональной активностью В-клеток в разные дни, а также с различной выраженностью контринсулярных механизмов [1].

Резюмируя результаты исследований, полученные у больных с синдромом гиперинсулинизма при проведении проб с голоданием, лейцином, толбутамидом и глюкозой, можно сделать вывод, что наиболее ценной и доступной диагностической пробой при инсулиномах является проба с голоданием. Проба у всех больных сопровождается развитием приступа гипогликемии с резким снижением уровня сахара крови, причем, без изменения уровня инсулина [1].

Чрезвычайно важно при проведении данной пробы помимо уровней гликемии и иммунореактивного инсулина (ИРИ), исследовать также показатели проинсулина и С-пептида.

В последнее время большое диагностическое значение придается тесту с подавлением С-пептида в ходе внутривенного введения в течение 1 ч инсулина из расчета 0,1 ЕД/ кг. При снижении уровня С-пептида менее чем на 50% от исходного можно предположить наличие инсулиномы [1].

В диагностике варианта гиперисулинизма (инсулинома или незидобластоз) большое значение придается визуализирующим методам исследования. Однако подавляющее большинство инсулинпродуцирующих опухолей поджелудочной железы не превышает в размере 0,5-2 см в диаметре, что затрудняет их обнаружение.

В целях топической диагностики инсулином используются в основном три метода: ангиографический, катетеризация портальной системы и компьютерная томография поджелудочной железы [1].

Ангиографическая диагностика инсулином основана на гиперваскуляризации этих новообразований и их метастазов. Артериальная фаза опухоли представлена наличием гипертрофированной, питающей опухоль артерии и тонкой сети сосудов в области очага поражения. Капиллярная фаза характеризуется локальным скоплением контрастного вещества в области новообразования. Венозная фаза проявляется наличием дренирующей опухоль вены. Чаще всего инсулинома обнаруживается на капиллярной стадии. Ангиографический метод исследования дает возможность диагностировать опухоль в 60-90% случаев. Наибольшие трудности возникают при маленьких размерах опухоли диаметром до 1 см и при их локализации в головке поджелудочной железы [1].

Сложности локализации инсулином и их небольшие размеры создают трудности их выявления с помощью компьютерной томографии. Подобные опухоли, располагаясь в толще поджелудочной железы, не изменяют ее конфигурации, а по коэффициенту поглощения рентгеновских лучей не отличаются от нормальной ткани железы, что делает их негативными. Надежность метода составляет 50-60% [1].

В некоторых случаях прибегают к катетеризации портальной системы с целью определения уровня ИРИ в венах различных отделов поджелудочной железы. По максимальному значению ИРИ можно судить о локализации функционирующего новообразования. Этот метод из-за технических сложностей обычно используется при отрицательных результатах, полученных при проведении предыдущих исследований [1].

Эхография в диагностике инсулином не получила широкого распространения из-за избыточной массы тела у подавляющего большинства больных, поскольку жировая прослойка является значительным препятствием для ультразвуковой волны [1].

Незидобластоз можно выявить только морфологически. Как указывалось выше, клинически он также как и инсулинома проявляется тяжелыми, трудно поддающимися коррекции гипогликемиями.

При органических формах гиперинсулинизма предпочтительно хирургическое лечение. Если при интраоперационной ревизии инсулинома не найдена ни в поджелудочной железе, ни за ее пределами, проводят поэтапную дистальную резекцию поджелудочной железы. Параллельно исследуют замороженные срезы удаленных фрагментов железы. Даже если инсулинома не найдена, удаляют не более 85% массы поджелудочной железы, чтобы предупредить нарушение всасывания. Послеоперационные осложнения: острый панкреатит, перитонит, свищи и ложные кисты поджелудочной железы, сахарный диабет [2].

Свидетельством актуальности проблемы гиперинсулинизма является следующий клинический случай.

Пациентка Т.К. 19 лет поступила в отделение эндокринологии 7ГКБ г. Алматы 15.05.2015 г. с жалобами на приступы потери сознания, которым предшествуют резкая слабость, дрожь в конечностях, потливость, онемение языка.

Первый такой приступ произошел за 10 дней до госпитализации 15.05.15. Врач скорой помощи обнаружил снижение гликемии до 1,9 ммоль/л. Приступ гипогликемии был купирован введением в вену 40% глюкозы. В течение последующих дней приступы повторились еще дважды.

Выяснено, что с детства страдает избыточным весом, в течение последнего года прибавила 10 кг.

При осмотре во внеприступном периоде обращал на себя внимание лишь выраженный избыток веса: рост – 170 см, вес – 85кг, ИМТ – 31 кг/м^2. Во время приступа у больной наблюдалась классическая триада Уиппла.

Во время пребывания в отделении приступы гипогликемии повторялись, в связи с чем больной был назначен вначале преднизолон внутрь в дозе 30 мг/день (в течение недели), а затем – подкожные инъекции аналога соматостатина – Октреотида (Октра). Данный препарат уменьшает уровень иммунореактивного инсулина в крови [5], он был сначала назначен в дозе 0,05мгх2р/д. Приступы гипогликемии исчезли, однако через 10 дней они возобновились. В связи с этим доза препарата была увеличена до 0,1мгх2р/д, на чем удалось добиться нормализации гликемии.

Уровни инсулина и С-пептида натощак в крови были повышены более чем вдвое: инсулин-66,56 мкМЕ/мл(при норме 2.6-24,9), С-пептид – 8,97 нг/мл (при норме 1,10-4,40).

При УЗИ органов брюшной полости структурных изменений выявлено не было.

КТ органов брюшной полости с контрастированием (на 32 и 64 скана) не выявило данных за инсулому.

При проведении пробы с голоданием вопреки ожиданиям развитие гипогликемии сопровождалось падением уровня инсулина, что нехарактерно для органических форм гиперинсулинизма (таблица).

В связи с этим случай был проконсультирован по телефону заведующим хирургическим отделением РЭНЦ (г. Москва) д.м.н., профессором Кузнецовым Н.С., по рекомендации которого была произведена ангиография с забором крови из печеночной и нижней полой вен(нижняя кавография) с последующим определением в них уровней С-пептида и инсулина:

- из нижней полой вены – С-пептид – 13.2 нг/мл, инсулин – 159,9 Ед/мл.
- из печеночной вены – С-пептид – 11,08 нг/мл, инсулин – 145.1 Ед/мл.

Результаты превышали референсные значения в 3 и 5 раз соответственно, что не исключало наличия органического гиперинсулинизма. В связи с этим больная была переведена в хирургическое отделение для оперативного лечения.

9.07.2015 г. была произведена верхнесрединная лапаротомия с ревизией органов брюшной полости. Резецирован подозрительный участок хвоста поджелудочной железы (оператор – профессор Баймаханов Б.Б).

Результаты пробы с голоданием

№ п/п		Уровень глюкозы	Уровень инсулина	Уровень С-пептида
1	Исходные данные	6,6 ммоль/л	96.2U\ml (N 2.6-24,9 U\ml)	6,23 нг/мл (N 1,1 4.4 нг/мл),
2	Данные по окончании пробы	2,8 ммоль/л	49 U\ml	6,01 нг/мл

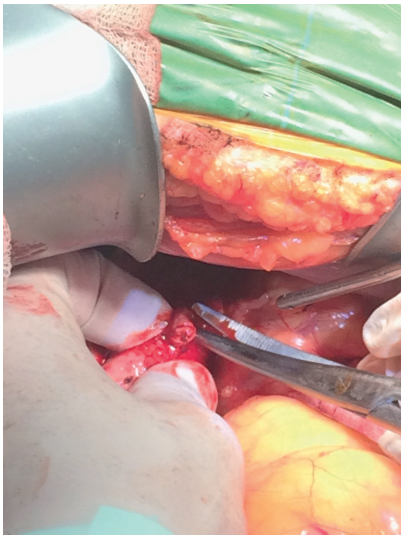

Рис. 1

В послеоперационном периоде после кратковременного эпизода гипергликемии (постпрандиальная гликемия достигала 9,0-10,0 ммоль/л) гипогликемические приступы возобновились.

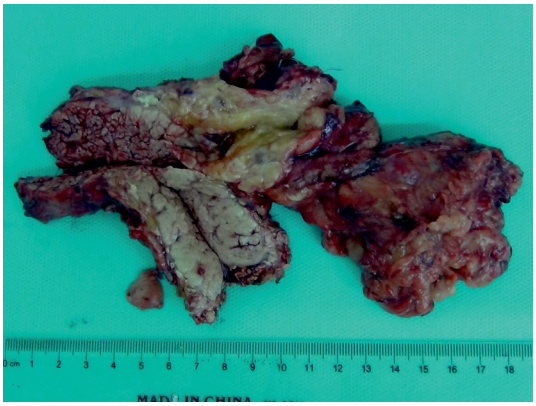

Рис. 2

К этому моменту были получены результаты гистологического исследования резецированного макропрепарата: в ткани поджелудочной железы определяется большое количество островков различной формы и размеров, представленных рассеянными и собранными в пучки панкреоцитами с большим количеством гранул в цитоплазме. Заключение: очаговый незидиобластоз взрослых (персистирующая гиперинсулинемическая гипогликемия взрослых).

Учитывая данные гистологического исследования, указывавшие на наличие незидобластоза, 24.07.2015 г. произведена дистальная корпокаудальная резекция поджелудочной железы с сохранением селезенки (оператор – профессор Баймаханов Б.Б).

После произведенной операции гипогликемические приступы исчезли, и даже в течение нескольких дней сохранялась гипергликемия до 9,0-10,0 ммоль/л. Это, вероятно, обусловлено отеком и воспалением поджелудочной железы, связанным с ее травмой, а также играют роль и другие факторы – повышение уровня контррегуляторных гормонов вследствие хирургического стресса, хроническая «снижающая регуляция» инсулиновых рецепторов и угнетение функции нормальных В-клеток длительной гипогликемией [3]. 12.08.2015 г. в связи с развившимися тромбозом селезеночной артерии и вены, инфарктом селезенки больная была прооперирована вновь: произведены релапаротомия, спленэктомия (оператор – Беристимов Г.Т).

Выписана 27.08.15 г. в удовлетворительном состоянии.

Список литературы

1. Манушарова Р.А. Инсулинома // Лечащий врач. – 2004. – № 10. – С. 1-3.

2. Фостер Д. и А. Рубинштейн. Внутренние болезни по Т.Р. Харрисону. Раздел «Эндокринные болезни» – Т.6. – М.: Практика, 2006. – 2525 с.

3. David G. Gardner, Dolores Shoback. Greenspans Basic & Clinical Endocrinology. – Eighth edition. (Перевод с англ. Под редакцией член-корр. РАМН, профессора Г.А. Мельниченко). – М.: Бином, 2010 . – С. 371.

4. David G. Gardner, Dolores Shoback. Greenspans Basic & Clinical Endocrinology. – Eighth edition. (Перевод с англ. Под редакцией член-корр. РАМН, профессора Г.А. Мельниченко). – Издательство «Бином», 2011. – С. 662.

5. Дедов И.И., Г.А. Мельниченко. Рациональная фармакотерапия заболеваний эндокринной системы и нарушений обмена веществ. 2-ое издание, исправленное и дополненное. – Издательство «Литтерра», Москва, 2013. – С. 860.