УДК 616.216-002.5

РЕДКОЕ НАБЛЮДЕНИЕ ТУБЕРКУЛЕЗА ОКОЛОНОСОВЫХ ПАЗУХ

[1]Миненков Г.О., [2]Исламов И.М., [3]Мадаминова М.А., [2]Скоробогатова О.В., [2]Солодченко Н.В.

[1]МЦ «ТОМЭКС», Екатеринбург;
[2]Кыргызская государственная медицинская академия им. И.К. Ахунбаева, Бишкек, e-mail: dr.snv@mail.ru;
[3]Кыргызско-Российский Славянский университет им. Б.Н. Ельцина, Бишкек

Изолированное поражение туберкулезом околоносовых пазух встречается редко, особенно у больных без иммунодефицита. Сложность установления диагноза зачастую связана с отсутствием настороженности в отношении туберкулеза у врачей нетуберкулезных медицинских организаций, в том числе у оториноларингологов и специалистов по лучевой диагностике, а также отсутствие патогномоничных КТ или МРТ признаков. В связи с этим в заключениях специалистов по лучевой диагностике нередко предполагается опухоль. Клиническое наблюдение, представленное в публикации, демонстрирует поражение туберкулезом верхнечелюстной пазухи у молодой женщины, находившейся на лечении в отделении оториноларингологии. Диагноз туберкулеза был установлен после операции – левосторонней гайморoэтмоидотомии по результатам патоморфологического исследования. В последующем больная продолжила лечение в национальном центре фтизиатрии, где ей был проведен курс химиотерапии, согласно рекомендациям ВОЗ для нерезистентных форм микобактерии туберкулеза с положительным эффектом. Пациент выписан домой с соответствующими рекомендациями.

Ключевые слова: туберкулез, верхнечелюстная пазуха, компьютерная томография

A RARE CASE OF TUBERCULOSIS OF THE PARANASAL SINUSES

[1]Minenkov G.O., [2]Islamov I.M., [3]Madaminova M.A., [2]Skorobogatova O.V., [2]Solodchenko N.V.

[1]Medical Imaging Center «TOMEX», Ekaterinburg;
[2]Kyrgyz State Medical Academy named after I.K. Akhunbaev, Bishkek, e-mail: dr.snv@mail.ru;
[3]Kyrgyz Russian Slavic University named after B.N. Yeltsin, Bishkek

Isolated tuberculosis involvement of paranasal sinuses is rare, especially in patients without immunodeficiency. The difficulty in establishing the diagnosis is often associated with a lack of vigilance towards to tuberculosis among doctors of non-tuberculosis medical organizations, including otorhinolaryngologists and specialists on imaging diagnosis, as well as the absence of pathognomonic CT or MRI signs. In this regard, in the conclusions of experts on imaging visualization is often assumed a tumor. Clinical observation, presented in the publication, demonstrates the tuberculosis involvement of the maxillary sinus in a young woman who was treated in the department of otorhinolaryngology. Tuberculosis was established after surgery – a left-side maxillaethmoid dissection, based on the results of pathomorphological verification. Later, the patient continued treatment at the National phthisiology center, where she underwent a course of chemotherapy, according to WHO recommendations for non-resistant forms of mycobacterium tuberculosis with a positive effect. The patient is discharged home with the appropriate recommendations.

Keywords: tuberculosis, maxillary sinus, computer tomography

Туберкулез – инфекционная болезнь, склонная к хронизации, вызываемая микобактериями туберкулеза (бацилла Коха, открытая в 1882 г.). По данным ВОЗ, во всем мире 1,7 миллиарда человек инфицированы микобактериями туберкулеза. Из них 20 миллионов болеют различными формами туберкулеза. Ежегодно регистрируются до 8 миллионов случаев впервые выявленного туберкулеза. Около 3 миллионов человек ежегодно умирают от этого заболевания. Заболеваемость внелегочными формами туберкулеза составляет 15–20% от общего числа случаев заболевания [1].

Внелегочный туберкулез может поражать любой орган, включая плевру, кости и суставы, центральную нервную систему, желудочно-кишечный тракт, мочеполовую систему, область головы и шеи. Если врач не учитывает возможность появления туберкулеза вышеописанной локализации, то постановка диагноза может быть затруднена, что приводит к неадекватной терапии. В челюстно-лицевой области туберкулез встречается редко и может наблюдаться в глотке, в полости носа и околоносовых пазухах в различные возрастные периоды. Как правило, туберкулез в челюстно-лицевой области и глотке бывает вторичным и регистрируется при деструктивных и диссеминированных формах заболевания. Крайне редко туберкулез может носить изолированный характер.

Сообщения о туберкулезном поражении челюстно-лицевой области встречаются достаточно редко как в отечественной, так и в зарубежной литературе [6–8]. В зарубежной литературе до 1933 года было опи-

сано 26 случаев туберкулеза околоносовых пазух [9]. Д. Мейерсон наблюдал одного пациента, страдающего данной патологией в течение 5 лет [10]. На сегодняшний день в литературе описано 38 случаев синусита туберкулезного генеза [11]. Двадцать из этих случаев были описаны Д.В. Глейтсманом в обзоре еще в 1907 г. Он отметил, что в большинстве случаев туберкулезный синусит является вторичным, происходящим из легочного или дополнительного внелегочного источника и может распространяться либо непосредственно через дыхательные пути, либо через лимфу или кровеносные сосуды. Только в трех случаях, описанных Д.В. Глейтсманом, туберкулезный процесс изолированно регистрировался в верхнечелюстной пазухе без признаков туберкулеза в других органах. Считается, что туберкулезом может поражаться любая околоносовая пазуха, но чаще верхнечелюстная. Первичный туберкулез одной верхнечелюстной пазухи также описал В.В. Абрамов в 1939 году [10].

Симптомы туберкулезного поражения околоносовых пазух не специфичны и нередко могут быть схожи с риносинуситами другой этиологии [1–5]. Больные с туберкулезным поражением верхнечелюстной пазухи чаще всего предъявляют жалобы, характерные для хронического воспаления [10]. В наблюдении В.П. Шилова [7] пациентка жаловалась на постоянные гнойные выделения из правой половины носа со зловонным запахом, головную боль, преимущественно справа, ощущение распирания правой половины лица. Риноскопически: носовые ходы широкие, слизистая оболочка бледная, атрофичная, в нижнем носовом ходе покрыта корками. Носовые раковины атрофированы, под средней носовой раковиной определяется гной. По данным Page и Jash [8], у больной с туберкулезом носа и левой верхнечелюстной пазухи при передней риноскопии была выявлена полипозно-измененная слизистая оболочка в обеих половинах носа. При наличии деструкции стенок пораженного туберкулезом синуса он может симулировать новообразование [1].

Ввиду редкости такого проявления изолированного туберкулеза приводим собственное наблюдение поражения верхнечелюстного синуса.

Больная М., 27 лет поступила в ЛОР отделение Национального госпиталя 29.09.2016 г. с жалобами на затруднение носового дыхания и слизисто-гнойное отделяемое через левую половину носа, припухлость щеки слева. При риноскопии в полости носа, на фоне слизисто-гнойного отделяемого визуализируются бледного цвета патологические изменения по типу грануляционной ткани. Латеральная стенка полости носа слева, частично не прослеживается, а частично выбухает в полость носа в виде полуовала. Отмечается припухлость и болезненность при пальпации мягких тканей щеки слева. Носоглотка, ротоглотка и уши без особенностей. На рентгенограмме органов грудной клетки и средостения очаговых и инфильтративно-воспалительных изменений не выявлено. Со стороны лабораторных данных без патологических изменений.

29.09.2016 г. была произведена мультисрезовая спиральная компьютерная томография челюстно-лицевой области. В верхнечелюстной пазухе, передних, средних клетках решетчатого лабиринта и лобной пазухе слева определяется гетерогенное патологическое содержимое, КТ-плотностью от +21,7 ед.Н. до +39,0 ед.Н., с четкими контурами, максимальным размером до 62,0x48,0 мм в поперечнике, на фоне которого визуализируются очажки кальцинации, а также неполностью лизированные костные фрагменты. Определяется остеодеструкция нижних отделов всех стенок верхнечелюстной пазухи, клеток решетчатой кости, а также передних отделов медиальной стенки орбиты слева. Остеодеструкция носит смешанный характер за счет инфильтративного остеолизиса и атрофии от давления. Частично сохранные стенки верхнечелюстной пазухи слева утолщены, в сравнении с контрлатеральной стороной (остеопериостоз). Через вышеперечисленные костные дефекты патологическое содержимое распространяется в одноименную полость носа, мягкие ткани щечной области, ретромаксилярное пространство, а также в передне-медиальные отделы орбиты. Носовая перегородка искривлена вправо. Носоглотка и другие околоносовые пазухи без особенностей.

Заключение: КТ-данные за гетерогенное остеодеструктивное объемное образование околоносовых пазух слева с интраорбитальным распространением (новообразование?). Описанные изменения представлены на рис. 1–2.

21.10.2016 г. под эндотрахеальным наркозом была произведена левосторонняя гайморoэтмоидотомия. Объем левой верхнечелюстной пазухи составляет 12–14 см. Пазуха выполнена неоднородным патологическим содержимым. Медиальная стенка верхнечелюстной пазухи частично отсутствует, сообщается с полостью носа. В углах верхнечелюстной пазухи визуализируется умеренное количество ткани белесовато-серого цвета, творожистой конси-

стенции, легко отделяется костной ложкой от стенок. Все патологическое содержимое удалено до здоровой кости. В полости носа также определяется патологическая ткань по типу инфекционной гранулемы. Вскрыты клетки решетчатой кости, которые также очищены от патологического содержимого. Весь удаленный во время операции материал отправлен на патоморфологическую верификацию. Произведена левосторонняя тампонада носа. Тампоны удалены на 2 сутки.

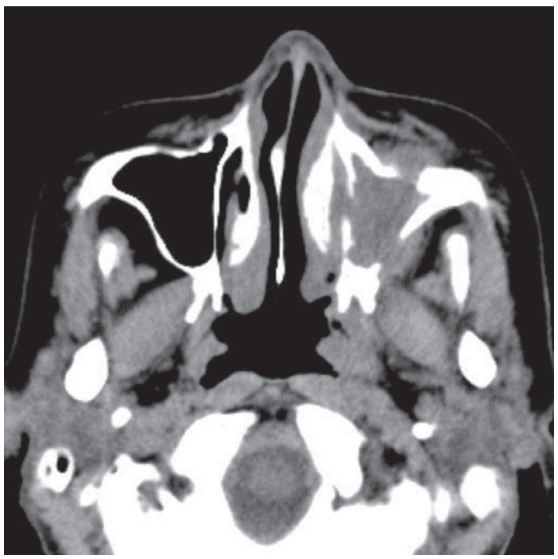

Рис. 1. На аксиальном КТ-срезе определяется объемное образование, вызывающее остеодеструкцию по смешанному типу всех стенок верхнечелюстной пазухи слева

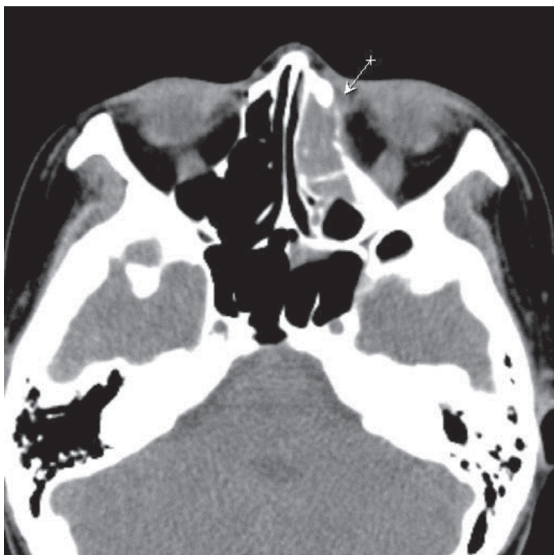

Рис. 2. На аксиальном КТ-срезе выявляется патологическое содержимое в клетках решетчатого лабиринта слева с остеодеструкцией передних отделов медиальной стенки орбиты слева

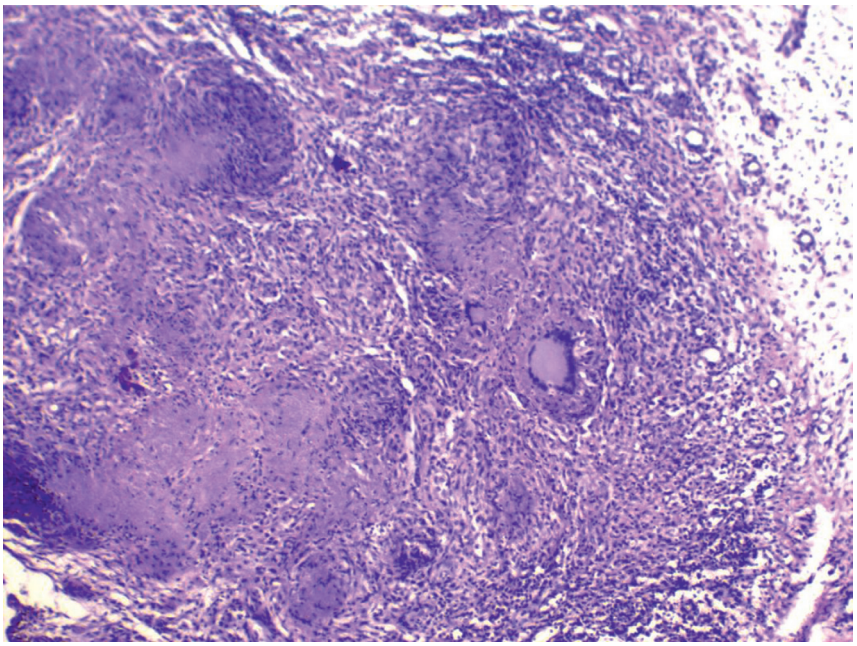

Рис. 3. Микроскопическая картина туберкулеза верхнечелюстного синуса. Окраска гематоксилином и эозином. Ув. 100

Микропрепарат: при гистологическим исследовании удаленного во время операции материала определяются множественные фрагменты некротических тканей с кровоизлияниями. Среди них обнаружены элементы слизистой оболочки, а также отёчной фиброзной ткани с формированием классических туберкулезных гигантоклеточных гранулём: в центре такой гранулёмы имеется очаг казеозного некроза, окруженный по периферии валом из эпителиоидных клеток и лимфоцитов с примесью макрофагов. Между эпителиоидными клетками и лимфоцитами располагаются гигантские клетки Пирогова – Лангханса. Также имеются эпителиоидноклеточные специфические гранулёмы. Заключение: полученная картина соответствует туберкулезу (рис. 3).

Консультация фтизиатра: учитывая данные гистологического исследования, пациента необходимо перевести в специализированную клинику для получения специфической терапии. Дальнейшее наблюдение и лечение проводилось в Национальном центре фтизиатрии. Пациент получала специфическое лечение в интенсивной фазе: изониазид, рифампицин, паразиамид этамбутол продолжительностью 3 месяца. В поддерживающей фазе: изониазид и рифампицин 5 месяцев, согласно рекомендациям ВОЗ для нерезистентных форм микобактерии туберкулеза. После проведенной терапии эндоскопический осмотр показал, что стенки постоперационной полости эпителизированы.

Особенностями данного наблюдения являются:

1) редкая локализация изолированного туберкулеза в околоносовых пазухах;

2) смешанный характер остеодеструкции пораженных стенок пазух с наличием остеопериостоза сохранившихся стенок, что может свидетельствовать о хроническом воспалительном процессе;

3) клинико-томографическую картину туберкулеза легко можно спутать с опухолевым поражением;

Проведенное хирургическое вмешательство по удалению изолированного туберкулеза околоносовых пазух и обеспечение адекватной специфической противотуберкулезной терапии позволило нам добиться излечения больного.

Список литературы

1. Комарова Ж.Е., Чумаков Ф.И. Изолированный туберкулез верхнечелюстной пазухи и решетчатого лабиринта // Вестник оториноларингологии. – 2002. – № 2. – С. 49–51.

2. Чумаков Ф.И., Дерюгина О.В. Туберкулез носа и околоносовых пазух // Российская ринология. – 1996. – № 2. – С. 30–35.

3. Abid W., Gamra O.B., Ghorbal H., Beji I., Zribi S., Hriga I., Mbarek Ch. Extra nodal ENT tuberculosis // Egyptian Journal of Ear, Nose, Throat and Allied Sciences. – 2014. – P. 1–4.

4. Kakeri A.R., Patel A.F.H., Walikar B.N., Milind V.W., Satish M.R. A case of tuberculosis of maxillary sinus // Al Ameen J Med Sci. – 2008. – № 1(2). – P. 139–141.

5. Budu V.A., Bulescu I.A., Schnaider A., Popp C.G., Toma C.L., Mogoantâ C.A., Mühlfay G. A rare case of concomitant tuberculosis of the nose, paranasal sinuses and larynx: clinical, histological and immunohistochemical aspects. A case report. Rom J Morphol Embryol. – 2015. – № 56(2 Suppl). – P. 833–836.

6. Вознесенский А.Н. Туберкулез и волчанка верхних дыхательных путей // Руководство по оториноларингологии / Под ред. А.Г. Лихачева. – М.: Медгиз, 1963.– Т. 4. – С. 277.

7. Шилов В.П. Случай туберкулеза гайморовой пазухи // Вестн. оториноларингологии. – 1969. – № 2. – С. 95.

8. Page J.R., Jash D.K. Tuberculosis of the nose and paranasal Sinuses // J. Laryng. – 1974. – Vol. 88, № 6. – P. 579–585.

9. Thimm C., Horney G. L. (1964). Цит. за Шиловим В.П. (1969).

10. Абрамов В.В. Случай туберкулеза вернечелюстной пазухи // Журн. ушных, носовых горловых болезней. – 1939. – Т. 16, № 3. – С. 26.

11. Shukla G.K., Dayal D., Chabra D.K. Tuberculosis of maxillary sinus // The Journal of Laryngology & Otology. – 1972. – Vol. 86, Issue 7. – P. 747–754.