УДК 616-091.816/.817

ГИСТОЛОГИЧЕСКИЕ ИЗМЕНЕНИЯ ПАРААРТИКУЛЯРНОГО МЫШЕЧНОГО ФУТЛЯРА ПАЦИЕНТОВ С ДЕФОРМИРУЮЩИМ КОКСАРТРОЗОМ В СТАДИИ НЕОБХОДИМОГО ЭНДОПРОТЕЗИРОВАНИЯ

Мигалкин Н.С., Филимонова Г.Н., Кирсанова А.Ю., Шутов Р.Б.

ФГБУ «Российский научный центр «Восстановительная травматология и ортопедия» им. академика Г.А. Илизарова» Минздрава России, Курган, e-mail: mignik45@mail.ru

Цель исследования – выявить гистологические особенности мышечной ткани, прилежащей к области тазобедренных суставов пациентов с деформирующим коксартрозом. Материалом для исследования послужили клинические данные и операционный материал 20 пациентов, давших своё согласие на проведение гистологического анализа. Средний возраст больных составил 47,5 ± 7,7 лет, давность заболевания 11,2 ± 3,6 лет, у 4 пациентов – более 30 лет. Для гистологического анализа иссекались участки капсул тазобедренных суставов и фрагменты прилежащих средней и малой ягодичных мышц. Материал фиксировали в 10% растворе нейтрального формалина, заливали в парафин, срезы окрашивали гематоксилином и эозином, по Ван-Гизону, трихромным методом по Массону. Исследовали посредством стереомикроскопа «AxioScope.A1» и цифровой фотокамеры «AxioCam» (Carl Zeiss MicroImaging GmbH, Германия). Для мышц характерны картины миофагий, обратимых и необратимых контрактур, жировой дегенерации волокон, в том числе массовой, существенного фиброза интерстициального пространства, многочисленных геморрагий. Сосуды в перимизии извитые, фиброзированные, с суженными либо облитерированными просветами. Установлено, что важнейшую роль в патогенезе заболевания играет степень фиброза сосудов артериального звена мышц, более выраженная при врождённой патологии тазобедренного сустава. Получены данные о морфологических особенностях мышечной ткани, прилежащей к тазобедренному суставу, касающиеся сферы патогенеза деформирующего коксартроза.

Ключевые слова: деформирующий коксартроз, патогистология ягодичных мышц, перимизиальные сосуды

HISTOLOGICAL CHANGES IN THE PARAARTICULAR MUSCLE ENVELOPE OF PATIENTS WITH DEFORMING COXARTHROSIS AT THE STAGE OF REQUIRED ARTHROPLASTY

Migalkin N.S., Filimonova G.N., Kirsanova A.Yu., Shutov R.B.

FSBI Russian Ilizarov Scientific Center «Restorative Traumatology and Orthopaedics» of the RF Ministry of Health, Kurgan, e-mail: mignik45@mail.ru

Purpose of the Study – identify the histological features of muscle tissue adjacent to the hip joints of patients with deforming coxarthrosis. The clinical data and surgical material of 20 patients who gave their consent for histological analysis served as the study material. Mean age of the patients was 47.5 ± 7.7 years, the disease duration – 11.2 ± 3.6 years, and more than 30 years – in four (4) patients. Parts of the hip capsules and the fragments of the adjacent medial and minimal gluteal muscles were dissected for the histological analysis performing. The material was fixed in 10% solution of neutral formalin, immersed in paraffin, the sections were stained with hematoxylin and eosin, according to Van Gieson, by Masson's trichrome stain. AxioScope.A1 stereomicroscope and AxioCam digital photocamera (Carl Zeiss MicroImaging GmbH, Germany) were used in the study. Muscles were characterized by myophagy scenes, as well as by reversible and irreversible contractures, fatty degeneration of fibers including the mass one, significant fibrosis of interstitial space, multiple hemorrhages. The vessels in perimysium were twisted, fibrosing, having narrowed or obliterated lumens. In case of the hip congenital pathology muscles were characterized by vessels with the greatest degree of fibrosing external and medial tunics, intimal endotheliocytes were substituted by adipocytes. The data were obtained concerning morphological characteristics of the muscle tissue adjacent to the hip, related to the field of deforming coxarthrosis pathogenesis.

Keywords: deforming coxarthrosis, pathohistology of gluteal muscles, perimysial vessels

В настоящее время наиболее частым хроническим заболеванием опорно-двигательного аппарата и главной причиной инвалидности у пожилых людей является остеоартроз (деформирующий артроз различных суставов), около 15% мирового населения подвержены заболеванию [1, 2]. Данная проблема увеличивает свои масштабы и представляет серьёзную социально-экономическую проблему и рост числа личных трагедий. При остеоартрозе заболеванию подвержен весь сустав, включая синовиальную оболочку, кость, сухожилия, связки, мышцы. Коксартроз – дегенеративно-дистрофическое хроническое, прогрессирующее заболевание тазобедренного сустава мультифакторной этиологии, при котором нарушаются структура и метаболизм суставного хряща, что приводит к его деструкции. На более поздних стадиях развития данной патологии разрушаются суставные поверхности, появляются остеофиты, определяются нарушения в организации субхондральной кости, вовлекаются в процесс параартикулярные ткани, в том числе мышечная [3]. Заболевание сопровождается болями, ограничениями движений в суставе, атрофией прилежащих мышц.

Первичный коксартроз возникает без видимых причин, поражая одновременно суставные хрящи обоих суставов. Вторичный коксартроз обуславливается наличием других заболеваний, которые выступают в качестве почвы для его развития, таких как дисплазия тазобедренного сустава, асептический некроз, различные воспалительные процессы, травмы, перегрузка сустава, гормональные изменения, остеопороз [3, 4].

Здоровый тазобедренный сустав покрыт достаточно массивным слоем мышц, таких как малая, средняя, большая ягодичные мышцы. При этом главными мышечными элементами непосредственно тазобедренного сустава считаются ягодичные и бедренные, которые помимо двигательной функции выполняют и роль фиксатора, не давая головке бедренной кости покидать вертлужную впадину. Слабость этих мускулов может стать косвенной причиной нестабильности тазобедренного сустава. Часть нагрузок при беге и ходьбе также возлагается на мышцы, которые выступают в качестве амортизатора и своеобразной помпы, качающей кровь, от чего зависит уровень циркуляции и доставка питательных веществ. Так, известно, что люди с остеоартритом занимаются ходьбой с более низкими пиковыми силами мышц бедра, чем здоровые лица [5]. Хотя патогенез и морфология коксартроза достаточно хорошо изучены и описаны в литературе, многие аспекты патологии мышц при этом заболевании освещены недостаточно. Также остаётся малоизученной связь между клиническими проявлениями коксартроза, длительностью заболевания и особенностями морфологии околосуставных мышц. Всё это обусловило проведение данного исследования.

Цель работы: выявить гистологические особенности мышечной ткани, прилежащей к области тазобедренных суставов пациентов с деформирующим коксартрозом.

Материалы и методы исследования

Материалом для исследования послужили клинические данные и операционный материал 20 пациентов, оперированных по поводу коксартроза, которым производили эндопротезирование тазобедренных суставов. Средний возраст больных составил 47,5 ± 7,7 лет, из них 11 мужчин и 9 женщин, давность заболевания в среднем 11,2 ± 3,6 лет; 4 пациента имели данную патологию более 30 лет. У 10 пациентов определяли левосторонний коксартроз, у 7 – односторонний, двустороннее поражение суставов имели 3 пациента. У всех больных наблюдалось ограничение подвижности пораженного тазобедренного сустава, а также гипотрофия мышц бедра и голени на стороне патологии. Пациенты, у которых осуществляли взятие операционного материала в ходе хирургического вмешательства, были информированы о необходимости проведения гистологического исследования и дали согласие на его выполнение.

Во время операций применялась стандартная техника эндопротезирования тазобедренного сустава, для гистологического исследования иссекались околосуставные ткани: участки капсул тазобедренных суставов и фрагменты прилежащих средней и малой ягодичных мышц. Материал фиксировали в 10% растворе нейтрального формалина, после гистологической проводки заливали в парафин. Срезы окрашивали гематоксилином и эозином, по Ван-Гизону, трихромным методом по Массону. Препараты исследовали посредством стереомикроскопа «AxioScope.A1» со встроенной цифровой фотокамерой «AxioCam» (Carl Zeiss MicroImaging GmbH, Германия).

Результаты исследования и их обсуждение

При клиническом анализе пациентов диагноз коксартроз 2 степени установлен в двух случаях, коксартроз 2–3 степени также в двух случаях, в остальных 16 – коксартроз 3 степени. Три пациента имели врождённую аномалию развития тазобедренных суставов. Большинство больных передвигались, используя дополнительное средство опоры – трость, испытывая постоянную ноющую боль.

В исследованном операционном материале преобладала плотная оформленная и неоформленная соединительная ткань в сочетании с фрагментами мышечной ткани с различной степенью дегенерации – 14 случаев. У 6 больных в препаратах преобладала мышечная ткань с признаками выраженной жировой дистрофии и фиброза. Каких-либо существенных гистологических различий у пациентов со 2, 2–3 или 3 степенью коксартроза выявить не удалось.

Мышечная ткань содержала небольшое количество микрососудов в эндомизии, наблюдались стадии жирового перерождения мышечных волокон: от ореола до полного замещения волокон адипоцитами (рис. 1, а, б), а также обширные поля жировой дегенерации с погружёнными в них сосудами (рис. 1, в). Отмечены волокна с обратимыми и необратимыми контрактурами (рис. 1, г), в состоянии миофагии и с центрально локализованными ядрами (рис. 1, д), с внутренними ядрами, картины обширных геморрагий в интерстициальном пространстве (рис. 1, е). В случаях с врождённой патологией тазобедренного сустава сосуды артериального звена в перимизии отличались особенно фиброзированными оболочками (рис. 1, б).

Сосуды перимизия были нередко погружены в фиброзно-жировые разрастания, большинство имели узкие либо облитерированные просветы (рис. 2). Стенки сосудов артериального русла, как правило фиброзированы, гладкомышечные клетки в *t. media* ориентировались хаотично и лишь изредка циркулярно (рис. 2, а, б, в). Контуры

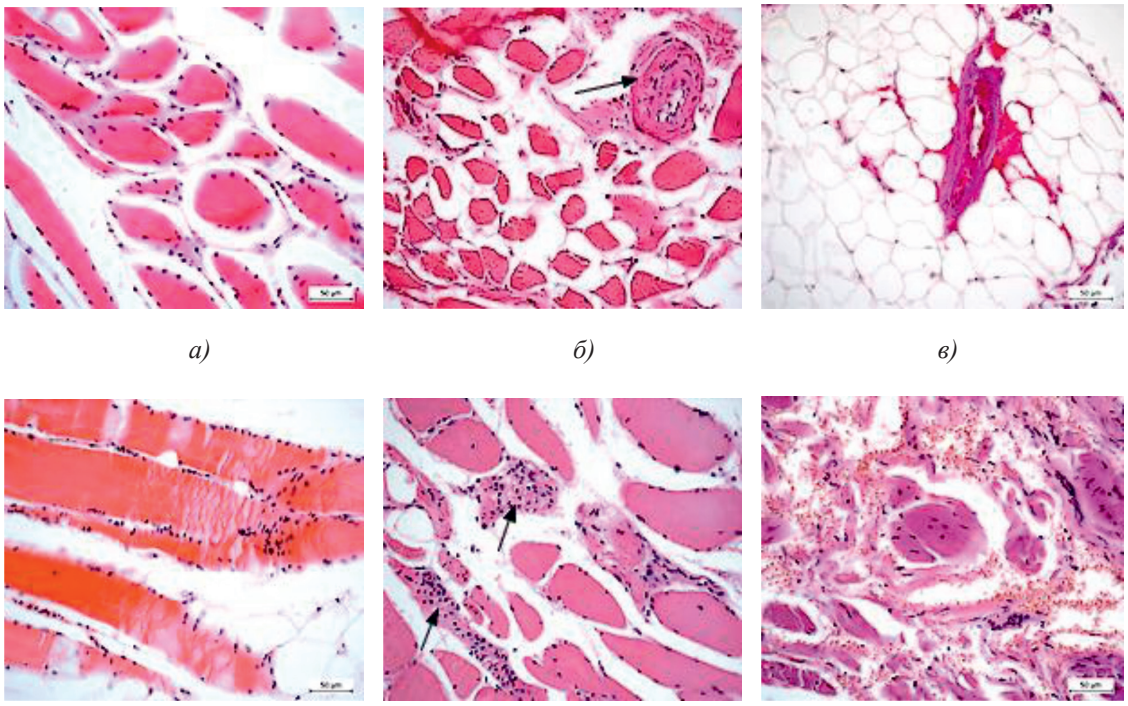

Рис. 1. Фрагменты мышечной ткани. Случай с врождённой аномалией развития тазобедренного сустава представлен под буквами: б, в. а) ранняя стадия жирового перерождения мышечных волокон (ореол); б) выраженный фиброз сосуда артериального типа (стрелка) хаотично ориентированные ГМК, мелкие атрофичные мышечные волокна, различные стадии жировой дегенерации волокон; в) перимизиальный сосуд с узким просветом погружён в конгломерат адипоцитов; г) контрактурно изменённые мышечные волокна; д) мышечные волокна в состоянии миофагии (стрелки); е) внутренние ядра в волокнах (в центре), геморрагии в интерстиции. Парафиновые срезы, окрашенные гематоксилином и эозином, увеличение: 400х, в – 200х

крупных сосудов извиты (рис. 2, а, в), эндотелиоциты, выбухающие в просвет, иногда полностью замещались жировыми клетками (рис. 2, г), как в случае с врождённой аномалией развития сустава; наблюдались сосуды с полной облитерацией просветов (рис. 2, д). Для фиброзной основы суставной капсулы были характерны дистрофические изменения, фрагменты плотной волокнистой оформленной либо неоформленной соединительной ткани, сосуды с суженными просветами (рис. 2, е).

В результате проведенного анализа связей между клиническими данными и морфологическими характеристиками было установлено, что существует прямая зависимость между давностью заболевания и степенью фиброзирования внутримышечных перимизиальных сосудов. Однако между такими клиническими показателями, как степень коксартроза и возраст больных, с одной стороны, и выраженность патоморфологических изменений мышечной ткани, с другой стороны, определённой зависимости не выявлено.

Несмотря на множество проводимых исследований, в настоящее время нет единого мнения в понимании природы возникновения и развития коксартроза. Триггерными факторами могут являться метаболические расстройства, наследственность, травмы, вредные привычки, условия труда, изменения биомеханики сустава [2, 5]. Патология возникает, прежде всего, в костной ткани, что приводит к ухудшению питания хрящевой ткани сустава и запуску механизма развития болезни. В дальнейшем в результате болевого синдрома и, как следствие, увеличивающейся гиподинамии развиваются патологические картины в прилежащих параоссальных тканях, в частности мышечной.

В развитии коксартроза существенную роль играет сосудистый фактор. Известно, что сосуды являются не только транспортно-питающей, но и центральной генерирующей структурой соединительной ткани, обеспечивающей физиологическую и репаративную регенерацию [6]. Стенка микрососуда содержит полипотентные мезенхимальные клетки, которые могут диф-

ференцироваться в различных направлениях, в частности эндотелиоциты и перициты могут трансформироваться в адипоциты; мелкие капли жира, появляясь в перицитах, могут в итоге заблокировать кровеносные сосуды [7]. В представленном исследовании в случаях с врождённой патологией тазобедренных суставов, где тяжесть заболевания, безусловно, выше, в операционном материале околосуставных мышц были наиболее выражены гистологические признаки дегенерации сосудов: выбухающие в просвет адипоциты, заместившие эндотелиальные клетки. Именно изменения микро- и макрососудов, так называемая периваскулярная ниша, могут являться одним из пусковых механизмов, развивающихся артритов и артрозов [8]. Так, показано, что улучшение микроциркуляции в области тазобедренного сустава при лечении остеохондропатии методом симпактэктомии приводит к стабилизации сустава, исчезновению болевого синдрома, улучшению функционального состояния конечности [9].

Наблюдаемые контрактуры различной степени в мышечных волокнах возможно объяснить мышечными крампи (судорога, спазм) – термин, определяющий синдром внезапных непроизвольных болезненных сокращений отдельных мышц или их групп продолжительностью от нескольких секунд до нескольких минут [10, 11]. Распространенность крампи колеблется от 16 до 95%, процент встречаемости синдрома выше в странах, где меньше людей занято физическим трудом. Крампи могут иметь место в любом возрасте, но чаще отмечаются у людей старше 65 лет [11]. У больных артрозом снижена физическая активность, повреждения мышц, вызванные спазмами, могут приводить к появлению узлов пересокращения-перерастяжения отдельных мышечных волокон или их групп, что было выявлено в настоящем исследовании.

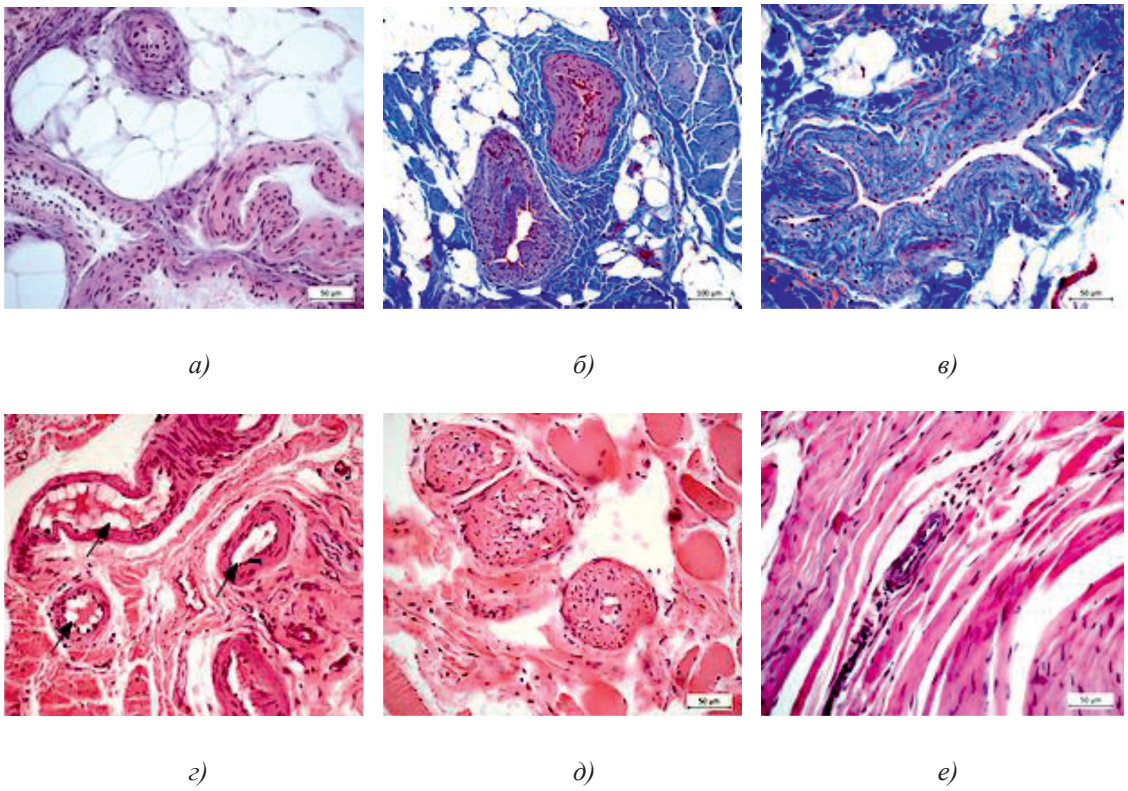

Рис. 2. Перимизиальные сосуды в мышечной ткани. Случай с врождённой аномалией развития сустава под буквами г, д: а) сохранена нормальная толщина t. media, относительно открытые просветы; б) средняя оболочка сильно утолщена, просвет спазмирован, хаотичная ориентация ГМК, t. adventicia с признаками фиброза; в) крупная артерия с извитым контуром фиброзирована, просвет почти полностью облитерирован; г) выбухающие в просвет клетки интимы сосудов замещены адипоцитами (стрелки); д) сильный фиброз сосудов, полная облитерация просвета (верхний); е) плотная оформленная волокнистая соединительная ткань, сосуд с узким просветом (в центре). Парафиновые срезы, окрашенные: а, б, в – трихромным методом по Массону, г, д, е – гематоксилином и эозином, увеличение: 400х, б, е – 200х

После замены тазобедренного сустава у части пациентов наблюдаются атрофические изменения в мышцах. Предполагают, что статус локальной восприимчивости к воспалению мышц, оценённый во время операции, может быть полезным прогностическим показателем потенциала восстановления мышц и может послужить основой для индивидуального подхода к реабилитации после операции, что позволит создать оптимальные условия для лучшей регенерации мышечной ткани [12]. Считают, что ухудшение регенерации мышечной ткани из-за уменьшения числа миосателлитов приводит к замене волокон эктопическими тканями – жировой и фиброзной и, как следствие – к утрате функциональной активности мышц [13]. Мышечные фиброадипогенные клетки могут дифференцироваться в адипоциты у пациентов с частым травмированием или воспалением мышц [14]. В данном проведённом исследовании в подавляющем большинстве случаев наблюдались мышечные волокна в различных стадиях жирового перерождения и картины воспаления (миофагии). Так же для понимания механизма деформирующего остеоартрита необходимо установить морфологический фон синовиоцитов, их функцию в нормальных и патологических условиях [15].

Значительным фактором для инициирования и прогрессирования остеоартроза является изменение биомеханики суставных элементов. Иллюстрируется влияние биомеханики на патогенез и прогрессирование артрозов, а именно патологическая биореактивность мягких тканей и субхондральной кости [2, 3]. В представленной работе практически у всех пациентов отмечались: ограничение подвижности суставов, вынужденное положение конечности на фоне выраженных болевых ощущений, что могло являться одним из факторов развития гипотрофии ягодичных мышц, мышц бедра и голени. Консервативные или хирургические процедуры, которые активно изменяют биомеханику нижней конечности, снижая скорость прогрессирования остеоартроза, могут являться перспективными стратегиями лечения симптомов этого заболевания [2].

Выводы

Получены данные о морфологических особенностях мышечной ткани, прилежащей к тазобедренному суставу, а также суставных соединительнотканных капсул, касающиеся сферы патогенеза деформирующего коксартроза. Для мышц характерны картины миофагий, обратимых и необратимых контрактур, вызванные, возможно, крампи, жировой дегенерацией волокон, в том числе массовой, существенного фиброза интерстициального пространства, многочисленных геморрагий. Сосуды в перимизии извитые, фиброзированные, с суженными либо облитерированными просветами. Установлено, что важнейшую роль в патогенезе заболевания играет степень фиброза сосудов артериального звена мышц, более выраженная при врождённой патологии тазобедренного сустава.

Список литературы

1. Баиндурашвили А.Г., Соловьёва К.С., Залетина А.В. Инвалидность детского населения России вследствие травм и заболеваний костно-мышечной системы // Гений ортопедии. 2013. № 1. С. 5–8.
2. Egloff C., Hugle T., Valderrabano V. Biomechanics and pathomechanisms of osteoarthritis Cite this as: Swiss Medical Weekly. 2012. 142:w13583. DOI: 10.4414/smw.2012.13583.
3. Кирсанова А.Ю. Морфологические аспекты состояния структур тазобедренного сустава при моделировании и лечении его диспластического поражения в эксперименте // Международный журнал прикладных и фундаментальных исследований. 2015. № 12–4. С. 638–644.
4. Стогов М.В., Овчинников Е.Н. Лабораторные методы диагностики и оценки риска осложнений после эндопротезирования крупных суставов. Аналитический обзор // Гений ортопедии. 2016. № 3. С. 87–93.
5. Crossley K.M., Dorn y T.W., Ozturk H., van den Noort J., Schache A.G., Pandy M.G. Altered hip muscle forces during gait in people with patellofemoral osteoarthritis. Osteoarthritis and Cartilage 2012. vol. 20. P. 1243–1249. DOI: 10.1016/j.joca.2012.07.011.
6. Колокольчикова Е.Г., Амирасланов Ю.А. Некоторые закономерности физиологической и репаративной регенерации соединительнотканной основы кожи // Архив патологии. 1994. № 5. С. 34–39.
7. Ayman El Ali, Theriault P., Rivest S. The Role of Pericytes in Neurovascular Unit Remodeling in Brain DisordersInt. J. Mol. Sci. 2014. vol. 15. No 4. P. 6453–6474. DOI: 10.3390/ijms15046453.
8. da Silva Meirelles L., Chagastelles P.C., Nardi N.B. Mesenchymal stem cells reside in virtually all post-natal organs and tissues. J. Cell. Sci. 2006. 119(Pt 11). P. 2204–2213. PMID: 16684817 DOI: 10.1242/jcs.02932.
9. Lee K.H., Jo W.L., Ha Y.C., Lee Y.K., Goodman S.B., Koo K.H. Total hip arthroplasty using a monobloc cementless femoral stem for patients with childhood Perthes' disease. Bone Joint J. 2017. 99-B. vol. 4. P. 440–444. DOI: 10.1302/0301-620X.99B4.BJJ-2016-0259.R1.
10. Бородулина И.В., Супонева Н.А. Мышечные крампи: вопросы патогенеза, дифференциальной диагностики и лечения // РМЖ. 2015. Т. 24. С. 1463–1466.
11. Katzberg H.D. Neurogenic muscle cramps. J. Neurol. 2014. vol. 11. P. 87–95.
12. Bamman M.M., Ferrando A.A., Evans R.P., Stec M.J., Kelly N.A., Gruenwald J.M., Corrick K.L., Trump J.R., Singh J.A. Muscle inflammation susceptibility: a prognostic index of recovery potential after hip arthroplasty? Am. J. Physiol Endocrinol Metab. 2015. vol. 308. P. E670–E679. DOI: 10.1152/ajpendo.00576.2014.
13. Колесников С.В., Чегуров О.К., Дьячкова Г.В., Колесникова Э.С., Скрипников А.А. Динамика морфологических характеристик мышц бедра у больных после эндопротезирования тазобедренного сустава в различных условиях реабилитации // Гений ортопедии. 2017. Т. 23. № 1. С. 59–62.
14. Sciorati C., Clementi E., Manfredi A.A., Rovere-Querini P. Fat deposition and accumulation in the damaged and inflamed skeletal muscle: cellular and molecular players. Cell. Mol. Life Sci. 2015. vol. 72. No 11. P. 2135–2156. DOI: 10.1007/s00018-015-1857-7.
15. Kung V., Markantonis J., Nelson S., et al. The Synovial Lining and Synovial Fluid Properties after Joint Arthroplasty. Lubricants. 2015. vol. 3. No 2. P. 394–412. DOI: org/10.3390/lubricants3020394.