УДК 597:591.11

ГИСТОГЕМАТОЛОГИЧЕСКИЕ ПОКАЗАТЕЛИ АДАПТАЦИИ РЫБ СЕМЕЙСТВА ОСЕТРОВЫЕ (ACIPENSERIDAE), ВЫЛОВЛЕННЫХ ИЗ ЕСТЕСТВЕННЫХ ВОДОЕМОВ

Магомедова М.Г.

Дагестанский государственный университет, Махачкала, e-mail: madrijat@mail.ru

В статье представлены исследования по изучению гистологических и гематологических показателей адаптации осетровых рыб (Acipenseridae), выловленных из естественных водоемов. Выявлено, что количество эритроцитов и гемоглобина у особей севрюги, исследованных в весенний периоды 2014 г. снижено по сравнению с весенним периодом 2016 г. Результаты в первый и второй период исследований ниже литературных данных, что свидетельствует о развитии анемии у особей севрюги. Содержание лейкоцитов в крови у рыб, исследованных в 2014 г., ниже, чем в 2016 г. и литературных показателей, что говорит о развитии лейкопении. Количество клеток белой крови у особей, исследованных в 2016 г., оказалось выше литературных показателей, что говорит о развитии лейкоцитоза. Гистологическая картина указывает на дезорганизацию структурных элементов печени, некроз гепатоцитов, кариопикноз и кариолизис, а также на жировую дистрофию в весенний период исследований в 2014 и 2016 гг. Микропрепараты почек изученных рыб свидетельствуют о нарушениях в структуре проксимальных канальцев и отдельных клеток их эпителия, а также разволокнениях и разрушениях мышечных волокон у особей, выловленных в 2014 г. При сравнительном исследовании в 2016 г. патоморфологические нарушения в тканях почек и мышц не были зафиксированы. Проведен химический анализ качества воды, который показал повышенное содержание фосфат-ионов в водах р. Сулак, что, возможно, является одной из причин выявленных гистогематологических нарушений.

Ключевые слова: осетровые, эритроциты, гемоглобин, лейкоциты, печень, почки, мышцы, естественные водоемы

HISTOHEMATOLOGICAL INDICATORS OF FISHERIES FISHING ADAPTATION (ACIPENSERIDAE), PREPARED FROM NATURAL WATER

Magomedova M.G.

Dagestan State University, Makhachkala, e-mail: madrijat@mail.ru

The article presents studies on the histological and hematological parameters of adaptation of sturgeon (Acipenseridae) caught from natural waters. It was revealed that the number of red blood cells and hemoglobin in individuals of sevruga, studied in the spring period of 2014, decreased compared to the spring period of 2016. The results in the first and the second periods of research are below the literature data, which indicates the development of anemia in individuals of sevruga. The content of leukocytes in the blood of the fish studied in 2014 is lower than in 2016 and literary figures, indicating the development of leukopenia. The number of white blood cells in individuals in 2016 turned out to be higher than the literature indicators, which indicates the development of leukocytosis. The histological picture shows the disorganization of the liver structural elements, hepatocyte necrosis, karyopicnosis and karyolysis, as well as fatty dystrophy in the spring period of 2014 and 2016. The micro-preparations of the kidneys of the studied fish indicate disturbances in the structure of the proximal tubules and in the cells of their epithelium, as well as in the separation and destruction of muscle fibers in the individuals caught in 2014. In a comparative study in 2016, pathomorphological disorders in the tissues of the kidneys and muscles were not recorded. A chemical analysis of water quality was carried out, which showed a higher content of phosphate ions in the waters of the Sulak river, it is probably one of the reasons of the identified histohematological abnormalities.

Keywords: sturgeon, red blood cells, hemoglobin, leukocytes, liver, kidney, muscles, natural reservoirs

Одним из уникальных естественных водоемов планеты со своеобразными условиями среды является Каспийское море. Однако длительный сброс промышленных сточных вод в реки, впадающие в Каспий, смывы с сельхозполей ядохимикатов и удобрений, попадание в воду нефти и нефтепродуктов при её добыче в море и прибрежных районах, во время транспортировки и эксплуатации водного транспорта значительно ухудшили экологическую обстановку в этом регионе [1, с. 55; 2, с. 49].

Многие гидробионты, являющиеся ценнейшими реликтовыми видами, чувствительно реагируют на загрязнение воды. В первую очередь на воздействия антропогенных факторов откликаются гематологические показатели рыб. Исследование крови разных видов рыб позволяет определить сдвиг в гематологическом статусе и установить их физиологическое состояние и состояние среды обитания. От характера отклика зависит способность организма приспосабливаться к условиям окружающей среды, адаптироваться и приобретать устойчивость к влиянию различных факторов среды, в том числе неблагоприятных воздействий [3, с. 6; 4, с. 1]. В большей степени загрязнение моря сказалось на органах осетровых, следствием чего стал феномен «расслоения» мышц, значительные отклонения функциональных показателей

крови и структурные нарушения в печени и почках, выявляемых гистологическими методами. В такой ситуации основную нагрузку берет на себя печень, которая является функциональным депо многих металлов и характеризуется высокой метаболической активностью, в которой происходит фильтрация и трансформация веществ [5, с. 1]. Развитие промышленности, сельского хозяйства и интенсификация добычи нефти в Каспийском регионе в будущем может привести к повторению экологической ситуации 80-х годов. Можно полагать, что лишь всесторонний анализ многолетних данных исследования осетровых, полученных при разных уровнях загрязнения водной среды, позволит раскрыть и понять механизмы реакций организма рыб, объяснить изменения в обменных процессах и морфофункциональном состоянии различных тканей и органов [6, с. 139; 7, с. 67].

В связи с этим целью настоящей работы явилась оценка реакции органов и крови рыб семейства осетровые на условия их обитания.

Материалы и методы исследования

Исследования проводились в весенний период 2014 и 2016 гг. Объектом исследования послужили особи севрюги (*Acipenser stellatus*), выловленные устье р. Сулак. Кровь брали прижизненно. Инструменты предварительно обрабатывали антикоагулянтами (толуолом). Полученную кровь переносили в пробирку с толуолом для проведения подсчета эритроцитов и лейкоцитов. При подсчете общего количества форменных элементов использовали камеру Горяева. Обработка гистологических материалов проводилась по общепринятым методикам. При исследованиях оценивались микроструктура печени, почек, мышц. Для изготовления гистологических препаратов (парафиновые срезы, 5 мкм) использовали стандартные методики. Для окраски срезов применяли гематоксилин эозин [8 с. 34; 9, с. 7]. При морфометрическом анализе тканей использовали микроскоп «Биомед», со встроенным видеоокуляром.

Результаты исследования и их обсуждение

Нами проведен сравнительный гисто-гематологичекий анализ рыб семейства осетровые (*Acipenser*) в естественных водоемах (р. Сулак) в весенний период 2014 и 2016 гг. Согласно полученным данным, количество клеток красной крови у севрюги в 2014 г. составило $0{,}71\times10^6$/мкл. Показатели оказались на 23 % больше, чем в 2016 г. Количество эритроцитов за периоды исследований оказались ниже литературных данных $1{,}6\times10^6$/мкл. Концентрация гемоглобина в крови у севрюги была на уровне 79 г/л. Полученные данные оказались относительно меньше результатов в 2016 г. (89,47 г/л) и ниже условной нормы, указанной в литературе – 113 г/л [10, с. 94].

В содержании элементов белой крови семейства осетровые, на примере севрюги, было обнаружено, что среднее содержание общего количества лейкоцитов в крови составило 31,62 тыс/мкл. При исследованиях количества лейкоцитов в 2016 г. выявили повышение их количества в два раза. По сравнению с литературными показателями (38,0–61,0 тыс/мм^3) прослеживается слабовыраженная лейкопения у севрюги в первый год исследования и лейкоцитоз во второй год. Наряду с этим в сравнительном аспекте исследован лимфоцитарный профиль особей севрюги (табл. 1). Отмечено, что преобладающими клетками являются лимфоциты, а также повышенное количество эозинофилов в первый и второй год исследований.

Таблица 1

Показатели периферической крови севрюги (Acipenser stellatus)

Показатели и единицы измерения	Период исследований	
	март 2014 г.	март 2016 г.
Эритроциты, 10^6/мкл	0,71 ± 0,01	0,55 ± 0,022
Гемоглобин, г/л	79,0 ± 1,40	89,47 ± 1,30
ЦП	0,32 ± 0,03	0,47 ± 0,02
СГЭ, кг/эр	0,030 ± 0,009	0,021 ± 0,008
Лейкоциты, 10^3мкл	31,62 ± 1,31	66,47 ± 1,01
Лимфоциты, %	77,89 ± 0,80	70,08 ± 1,43
Моноциты, %	0	0
Палочкоядерные эозинофилы, %	6,92 ± 0,36	8,0 ± 0,58
Сегментоядерные эозинофилы, %	3,56 ± 0,50	8,7 ± 1,15
Палочкоядерные нейтрофилы, %	5,03 ± 0,40	6,06 ± 0,51
Сегментоядерные нейтрофилы, %	6,50 ± 0,44	8,0 ± 0,81

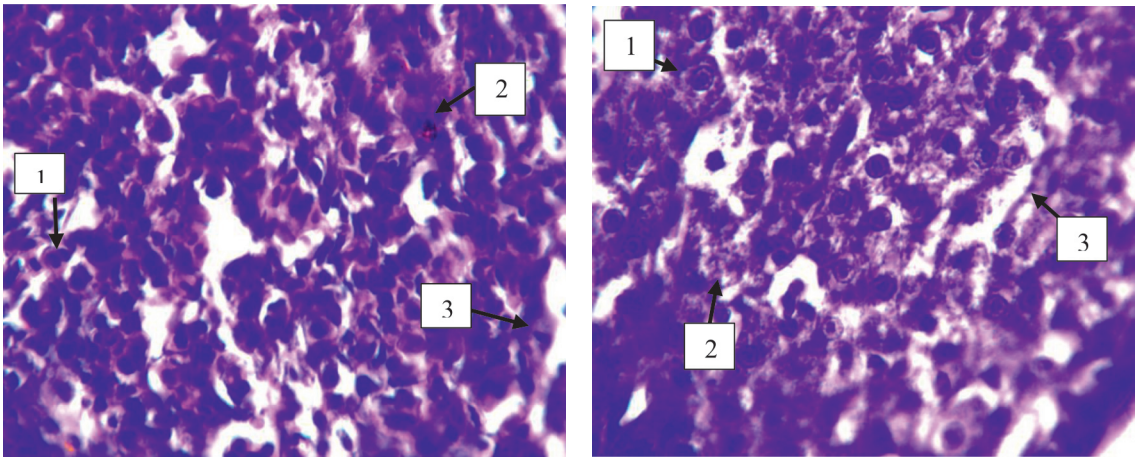

а) *б)*

Рис. 1. Микропрепарат печени севрюги (Acipenser stellatus), обитающей в естественных водоемах: а) 2014 г., б) 2016 г., х600. 1 – гепатоциты; 2 – жировые включения; 3 – сосуды

В адаптационных процессах особей севрюги к окружающей среде непосредственное участие принимает важная система детоксикации организма – печень. Она выполняет более 100 функций, в том числе накопление и последующую нейтрализацию отравляющих веществ различной природы [11, с. 96].

При изучении гистоструктуры печени была зафиксирована дезорганизация структурных элементов, очаги деструкции и некрозы клеток. Ядра клеток имели округлую форму, в отдельных клетках наблюдалось слабое окрашивание, эксцентричное их положение. На микропрепаратах просматривались кариопикноз и кариолизис. Ткань печени с дистрофическими изменениями отдельных гепатоцитов, в клетках которых находились мелкозернистые включения, возможно, указывают на жировую дистрофию (рис. 1). Таким образом, можно отметить, что у особей севрюги наблюдалась жировая дистрофия печени.

Сравнительный анализ структуры печени особей севрюги, выловленных из естественных водоемов в весенний период 2016 г., показал, что морфология клеток печени аналогична предыдущей картине. Контуры клеток и ядер четко различались, однако выявлены клетки с разрушенной протоплазмой гепатоцитов. В таких клетках иногда выявлялись ядра с выпячиваниями. Гепатоциты были плотно окружены зернистыми включениями, заполняющими весь препарат и свидетельствующими о зернистой дистрофии. Клетки печени располагались на препарате рыхло и хаотично, что могло привести к нарушению балочной структуры органа. Выявлены гепатоциты нескольких видов: одни имели темно-синие ядра, расположенные по центру, часть гепатоцитов содержала светлые ядра, иногда встречались безъядерные клетки.

Необходимо отметить, что цитоплазма клеток, а также межклеточное пространство было заполнено жировыми пустотами (оптические структуры, оставшиеся после растворения жировых включений в спиртах при приготовлении гистологических препаратов). У части клеток появление подобных дистрофических микрокапель приводило к смещению ядра к периферии (рис. 1).

Таким образом морфологические исследования печени севрюги свидетельствуют о том, что этот орган продолжает испытывать нагрузки.

Действие различных биологических и абиотических факторов оказывает влияние и на мезонефрос осетровых рыб. Почечная ткань исследованных особей севрюги в весенний период 2014 г. преимущественно представлена проксимальными канальцами с разрушенной структурой, а также с дистрофией отдельных клеток эпителия канальцев. Эпителий извитых канальцев местами дискламирован. Дистальные канальцы сохраняли свою картину, изменений в их строении отмечено не было. Общая структура почек сохранена. Выявлялись сосудистые клубочки различных форм (рис. 2). Гистологическая картина почек севрюги, исследованных в 2016 г., представлена почечными капсулами и заключенными в них сосудистыми клубочками. Сосудистые клубочки, в свою очередь, были образованы компактно упакованными капиллярными

петлями. Клубочки капилляров были окружены мочевым пространством. Мезонефральные тельца варьировали по форме: имели округлые и в большинстве случаев вытянутые формы. Встречались сильно вытянутые к полюсам тельца эллипсоидной конфигурации. Проксимальные канальцы правильных форм, без морфометрических нарушений. Ядра в клетках канальцев располагались базально и были без патологических нарушений. Азур-эозином окрашивались в синий цвет (рис. 2).

Дегенеративные изменения в проведенных нами исследованиях показали, что у севрюги в красных мышечных волокнах наблюдались изменения, связанные с проникновением лимфоидных элементов из кровеносных сосудов и лимфы в пространства между мышечными волокнами. При этом виде патологии прежде всего нарушалась сарколемма миоцитов, поскольку в зоне контакта с лимфоидными клетками она подвергалась лизису протеолитическими ферментами этих клеток. В дальнейшем лимфоциты проникали вглубь мышечного волокна и полностью разрушали его и отдельные волокна прерывались (рис. 3).

При изучении мышц севрюги в весенний период 2016 г. была выявлена некая ребристость в гистроструктуре органа, что придавало гистологической картине разорванный вид волокон. Ядра клеток имели периферическое положение и окрашивались в синий и светло-синий тона. Явных отклонений в микроструктуре мышц нами обнаружено не было (рис. 3).

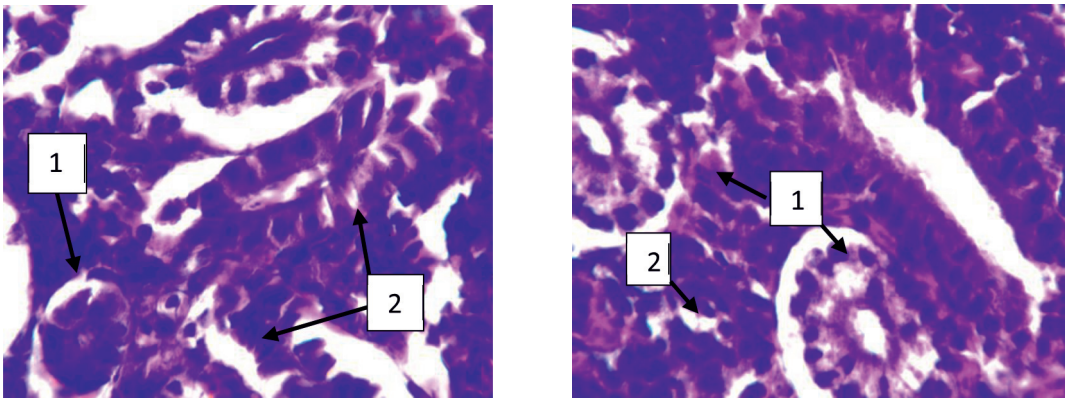

а) *б)*

Рис. 2. Микропрепарат почки севрюги (Acipenser stellatus), обитающей в естественных водоемах: а) 2014 г., б) 2016 г., х600. 1 – проксимальный каналец; 2 – дистальный каналец

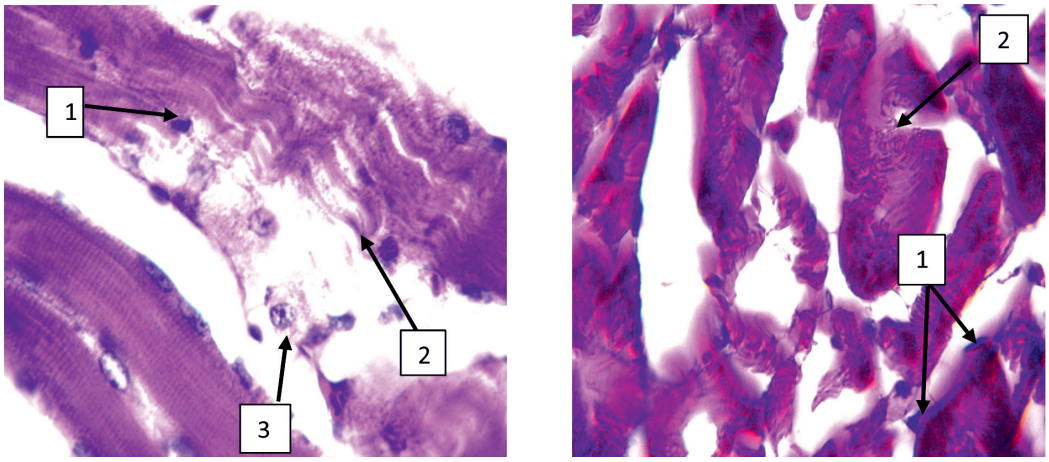

а) *б)*

Рис. 3. Микропрепарат мышцы севрюги (Acipenser stellatus) в естественных водоемах: а) 2014 г., б) 2016 г., х600. 1 – ядра; 2 – волокна, 3 – лимфоциты

Таблица 2

Химический анализ воды из устья р. Сулак за весенний период 2016 г.

№ п/п	Компонент	Устье р. Сулак	Морская	ПДК
1	Прозрачность, см	>20	>20	–
2	Цвет	0^0	0^0	–
3	Запах	1	4	2 балла
4	Взвешенные вещества, мг/л	0	48	–
5	Карбонаты (CO_3^{2-}), мг/л	0	0	–
6	Гидрокарбонаты (HCO_3^-), мг/л	195	232	–
7	Фосфаты (PO_4^{3-}), мг/л	0,35	0,31	0,05–0,2
8	Кремний (SiO_3^{2-}), мг/л	0,25	0,14	1,0
9	Жесткость общая, мг-э/л	4,3	6,3	–
10	Жесткость временная, мг-э/л	3,2	3,8	–
11	Жесткость постоянная, мг-э/л	1,1	2,5	–
12	Кальций (Ca^{2+}), мг/л	20	28	180
13	Магний (Mg^{2+}), мг/л	40	59	–
14	Общая минерализация, г/л	8,7	15,2	–
15	Железо общее (Fe^{2+}+ Fe^{3+}), мг/л	0	0	0,1
16	Медь (Cu^{2+}), мг/л	0,0004	0,0009	0,001
17	Цинк (Zn^{2+}), мг/л	0,0012	0,0008	0,01
18	Свинец (Pb^{2+}), мг/л	0,0006	0,0002	0,0006
19	Кадмий (Cd^{2+}), мг/л	0,0002	0,0001	0,005
20	Ртуть (Hg) ,мг/л	0,00003	0,00001	0,0005
21	Азот аммонийный (NH_4^+), мг/л	0,15	2,6	–
22	Азот нитратный (NO_3^-), мг/л	0	0	40
23	Азот нитритный (NO_2^-), мг/л	0	0	0,08
24	Нефтепродукты, мг/л	0,017	0,152	0,05
25	Поверхн.-активные в-ва (АПАВ), мг/л	0,038	0,048	–
26	Реакция воды (pH)	7,3	6,9	6,5–8,5

Таким образом, гистогематологическая картина изученных особей осетровых рыб, обитающих в естественных водоемах, свидетельствует о патоморфологических нарушениях у гидробионтов. Для выявления причин морфофизиологических отклонений в периферическом русле и органах особей севрюги, выловленных в весенний период 2016 г., нами были взяты пробы воды из р. Сулак и проведен её химический анализ (табл. 2).

Согласно литературным данным [11, с. 1], ПДК фосфат-ионов колеблется от 0,05 до 0,2 мг/дм^3. Из таблицы видно, что в воде ПДК фосфат-ионов повышена, что является характерной чертой антропогенного пресса на биоценозы естественных водоемов [12].

Выводы

1. Изучение количественных показателей периферической крови особей севрюги, выловленных из естественных водоемов в весенний период 2014 г., выявило анемию, лейкопению и слабовыраженную эозинофилию. В микроструктуре органов выявлен некроз печеночной ткани и его жировая дистрофия, а также нарушения проксимальных канальцев почек и разволокнения мышечных волокон.

2. В весенний период 2016 г. установлено пониженное содержание эритроцитов на 29%, а также повышение лейкоцитов в два раза по сравнению с результатами, полученными в весенний период 2014 г. Выявлены разрушения гепатоцитов и токсическая дистрофия печени. В мышцах и почках патоморфологические изменения не зафиксированы.

3. Одним из факторов вышеперечисленных изменений, возможно, является повышение ПДК фосфат-анионов в воде исследуемых водоемов.

Список литературы

1. Чуйков Ю.С. Возвращаясь к проблемам Каспия часть 1 / Ю.С. Чуйков // Астраханский вестник экологического образования. – 2011. – № 1 (17). – С. 43–87.

2. Мирзоян А.В. Биоразнообразие объектов водных биологических ресурсов Волжско-Каспийского рыбохозяйственного бассейна / А.В. Мирзоян, Р.П. Ходоревская // Вестник АГТУ. – 2017. – № 4. – С. 49–60.

3. Моисеенко Т.И. Качество вод и методология нормирования загрязнения / Т.И. Моисеенко, А.В. Соромотин, А.Д. Шалабодов // Вестник Тюменского государственного университета. Социально-экономические и правовые исследования. – 2010. – № 7. – С. 5–19.

4. Савина Л.В. Использование гематологических показателей рыб для оценки новой кормовой добавки МИК БАК и экологического состояния естественных водоемов. автореф. дис. ... канд. биол. наук. – Калининград, 2004. – 24 с.

5. Гераскин П.П. Реакции организма каспийских осетровых (Acipenseridae) на загрязнение среды обитания: дис. ... д-ра биол. наук. – Москва, 2013. – 418 с.

6. Чаплыгин В.А. Содержание некоторых микроэлементов в гидробионтах Каспийского моря / В.А. Чаплыгин. Т.С. Ершова, В.Ф. Зайцев // Юг России: экология, развитие. – 2017. – Т. 12, № 3. – С. 138–145.

7. Волосников Г.И. Обзор данных по биологии стерляди Acipenser ruthenus (Linnaeus, 1758) / Г.И. Волосников // Вестник АГТУ. – 2017. – № 2 (64). – С. 67–72.

8. Иванова Н.Т. Атлас клеток крови рыб (сравнительная морфология и классификация форменных элементов крови рыб) / Н.Т. Иванова. – М.: Легкая и пищевая промышленность, 1983. – 184 с.

9. Меркулов Г.А. Курс патологогистологической техники / Г.А. Меркулов. – Л.: «МЕДГИЗ», 1961. – 343 с.

10. Симон М.Ю. Основные гематологические показатели осетровых видов рыб (Acipenseridae) (обзор) / М.Ю. Симон // Ribogospod nauka Ukr. – 2017. – № 1 (39) – С. 92–117.

11. Устарбеков А.К. Изменение микроструктуры печени севрюги (Acipenser stellatus Pallas, 1771) в зависимости от состояния среды обитания / А.К. Устарбеков, З.М. Курбанов // Известия ДГПУ. – 2008. – № 3. – С. 96–99.

12. Об утверждении нормативов качества воды водных объектов рыбохозяйственного значения, в том числе нормативов предельно допустимых концентраций вредных веществ в водах водных объектов рыбохозяйственного значения: Приказ от 13 декабря 2016 года № 552. [Электронный ресурс]. 2016. – Режим доступа: https://minjust.consultant.ru/documents/22231 (дата обращения: 11.02.2018).