КЛИНИЧЕСКИЙ СЛУЧАЙ

УДК 616.211-006.311.03-089.81

ОПЫТ ХИРУРГИЧЕСКОГО ЛЕЧЕНИЯ ГЕМАНГИОМ ПОЛОСТИ НОСА НА ПРИМЕРЕ КЛИНИЧЕСКИХ СЛУЧАЕВ

[1, 2]Коркмазов М.Ю., [1, 3]Кривопалов А.А., [1]Алексанян Ю.С., [1]Гайдуков С.С., [1]Высоцкая С.С., [2]Карпов И.А., [2]Лукин В.В.

[1]ФГБУ «Санкт-Петербургский научно-исследовательский институт уха, горла, носа и речи», Санкт-Петербург, e-mail: Korkmazov74@gmail.com;
[2]ФГБОУ ВО «Южно-Уральский государственный медицинский университет», Челябинск, e-mail: Korkmazov74@gmail.com;
[3]ФГБОУ ВО «Северо-Западный государственный медицинский университет имени И.И. Мечникова», Санкт-Петербург, e-mail: krivopalov@list.ru

Цель – повысить эффективность диагностики сосудистых мальформаций и лечения гемангиом полости носа. По наблюдениям различных авторов, удельный вес встречаемости гемангиом полости носа достигает 2–3% от всех сосудистых мальформаций. До 12% гемангиом локализуются в области головы и шеи, в то время как гемангиомы полости носа встречаются в детском возрасте. Существенно снижая качество жизни и социальную активность пациентов, гемангиомы полости носа требуют эффективной хирургической коррекции. В статье представлены два клинических случая успешного лечения гемангиом полости носа в Санкт-Петербургском научно-исследовательском институте уха, горла, носа и речи. На этапах маршрутизации пациентов основной акцент сделан на особенностях диагностики гемангиом и методах хирургического лечения. В выборе тактики лечения использован опыт, описанный в специализированной научной литературе за последние десять лет. Использование современного диагностического оборудования позволило достоверно верифицировать заболевание и провести дифференциальную диагностику, а правильно подобранный хирургический инструментарий, эндоскопическая техника и анестезиологическое сопровождение – успешно выполнить хирургическое вмешательство. Оперативные вмешательства проводились после получения согласия пациентов, консультаций смежных специалистов в плановом порядке. Удаление гемангиом производилось единым блоком с использованием на отдельных этапах хирургического высокоэнергетического лазера длиной волны 450 нм. Вапоризация лазером стромы опухоли приводила к уменьшению ее объема, а коагуляция – к исключению кровотечения и сокращению времени проведения операции. Интраоперационных и послеоперационных осложнений не было. В заключение делается акцент на необходимости хирургического удаления гемангиомы единым блоком и командного участия смежных специалистов.

Ключевые слова: гемангиома, эндоскопическая ринохирургия, доброкачественные новообразования полости носа и околоносовых пазух

THE EXPERIENCE OF SURGICAL TREATMENT OF NASAL CAVITY HEMANGIOMAS ON THE EXAMPLE OF CLINICAL CASES

[1, 2]Korkmazov M.Yu., [1, 3]Krivopalov A.A., [1]Aleksanyan Yu.S., [1]Gaydukov S.S., [1]Vysotskaya S.S., [2]Karpov I.A., [2]Lukin V.V.

[1]Saint Petersburg Research Institute of Ear, Throat, Nose and Speech, Saint Petersburg, e-mail: Korkmazov74@gmail.com;
[2]South Ural State Medical University, Chelyabinsk, e-mail: Korkmazov74@gmail.com;
[3]I.I. Mechnikov Northwestern State Medical University, Saint Petersburg, e-mail: krivopalov@list.ru

To increase the effectiveness of diagnosis of vascular malformations and treatment of hemangiomas of the nasal cavity. According to the observations of various authors, the proportion of occurrence of hemangiomas of the nasal cavity reaches 2-3% of all vascular malformations. Up to 12% of hemangiomas are localized in the head and neck, while nasal cavity hemangiomas occur in childhood. Significantly reducing the quality of life and social activity of patients, hemangiomas of the nasal cavity require effective surgical correction. The article presents two clinical cases of successful treatment of nasal cavity hemangiomas at the St. Petersburg Scientific Research Institute of Ear, Throat, Nose and Speech. At the stages of patient routing, the main focus is on the features of hemangioma diagnosis and surgical treatment methods. The experience described in the specialized scientific literature over the past ten years has been used in the choice of treatment tactics. The use of modern diagnostic equipment made it possible to reliably verify the disease and make a differential diagnosis, and properly selected surgical instruments, endoscopic equipment and anesthetic support, successfully performed surgical intervention. Surgical interventions were performed after obtaining the consent of patients, consultations of related specialists in a planned manner. Hemangiomas were removed in a single unit using a surgical high-energy laser with a wavelength of 450 nm at separate stages. Laser vaporization of the tumor stroma led to a decrease in its volume, and coagulation led to the exclusion of bleeding and a reduction in the time of surgery. There were no intraoperative or postoperative complications. In conclusion, the emphasis is placed on the need for surgical removal of hemangiomas as a single unit and the team participation of related specialists.

Keywords: hemangioma, endoscopic rhinosurgery, benign neoplasms of the nasal cavity and paranasal sinuses

Введение

Гемангиомой называют доброкачественное сосудистое новообразование, которое возникает из-за аномального разрастания эндотелиальных клеток кровеносных сосудов. Гемангиомы могут появляться в разных частях тела, включая полость носа, удельный вес их достигает 2–3 % в структуре всех новообразований, а относительно всех доброкачественных составляет 7 % [1]. Ведущими симптомами при обращении пациентов с гемангиомами полости носа (ГПН) за специализированной медицинской помощью является эпитаксия образования, заложенность и назальная обструкция, ринорея, дизосмии и лицевые боли [2]. В современных классификациях с учетом гистопатологических особенностей строения разделяют простые или так называемые «капиллярные», кавернозные и смешанные виды гемангиом [3, 4]. Здесь необходимо уточнить, что частое определение гемангиом в литературе как опухоли на самом деле не совсем верно, так как она является сосудистой мальформацией.

Проведенный ретроспективный (за 5 лет) анализ встречаемости гемангиом по гендерному признаку поступивших в медицинский центр Национального университета Малайзии пациентов выявил доминирование женского пола в соотношении 4:1 над мужским. По месту локализации в 60 % случаях встречаются односторонние и по виду лобулярные (дольчатые) капиллярные гемангиомы. По частоте встречаемости, как указывалось выше, удельный вес ГПН достигает 2–3 % от всех гемангиом и по локализации до 12 % гемангиом занимают области головы и шеи. Чаще ГПН встречаются в детском возрасте [5, 6].

Достоверные этиологические механизмы возникновения гемангиом неизвестны. Однако считается, что они могут быть связаны с генетическими факторами, травмами, инфекциями, гормональными изменениями или воздействием определенных факторов окружающей среды.

Клинические симптомы гемангиом, локализованных в полости носа, могут включать такие, как затруднение носового дыхания (60 %), носовые кровотечения (51 %), ринорея (35 %), цефалгии и лицевые боли (10 %) и в 19 % случаях сопровождаться дизосмией [7, 8]. В некоторых случаях гемангиома может не вызывать никаких симптомов и обнаруживаться случайно при проведении риноскопии или лучевого метода исследования при плановой диспансеризации. В то же время, распространяясь в краниальном направлении, разрушая клетки решетчатой кости, гемангиомы полости носа создают входные ворота для проникновения инфекции к мозговым структурам и повышают риски возникновения внутричерепных осложнений [9, 10]. Вышеизложенное подтверждает актуальность дальнейшего изучения гемангиом, локализованных в полости носа, и необходимость совершенствования хирургического лечения.

Цель исследования – повысить эффективность диагностики сосудистых мальформаций и лечения гемангиом полости носа.

Материалы и методы исследования

Работа построена на изучении эпидемиологии, диагностики и лечения ГПН, описанной в специализированной научной литературе за последние десять лет. Особое внимание акцентировано на диагностике ГПН, клинической симптоматике и методах хирургического лечения. Представлены два клинических случая успешного лечения ГПН. Оперативные вмешательства проводились после получения согласия пациентов, консультаций смежных специалистов в плановом порядке. На всех этапах оперативного вмешательства использовались современные эндоскопическая техника и инструментарий. Удаление гемангиом производилось единым блоком с использованием на отдельных этапах хирургического лазера длиной волны 450 нм. Интраоперационных и послеоперационных осложнений не было.

Результаты исследования и их обсуждение

Для большей осведомленности оториноларингологов в диагностике и выборе оптимального метода хирургического вмешательства ГПН приводятся клинические примеры.

Клинический пример № 1

Пациентка П., женщина 38 лет, в начале июня этого года обратилась в Санкт-Петербургский научно-исследовательский институт уха, горла, носа и речи с жалобами на затруднение носового дыхания слева, периодические эпизоды носового кровотечения слева. Считает себя больной более восьми лет, когда появились первые незначительные кровотечения, которые она самостоятельно купировала с использованием подручных средств. Около года назад с жалобами на значительное ухудшение носового дыхания левой половины носа обратилась к оториноларингологу по месту жительства, где был выставлен диагноз: полипозный риносинусит. Получала консервативное лечение, которое не вызвало эффекта. При эндоскопической риноскопии

выявлено опухолевидное новообразование с бугристой поверхностью, красного цвета, занимающее всю верхнюю половину полости носа слева, без четкой визуализации средней носовой раковины, других анатомических структур. Пациентке выполнена компьютерная томография (КТ) околоносовых пазух: четко обозримо тотальное затенение решетчатого лабиринта со сдавлением бумажной пластинки, напоминающее гемангиому (рис. 1). Дополнительно на КТ выявлен аномально расширенный питающий сосуд, исходящий от передней решетчатой артерии слева.

Рис. 1. КТ новообразования решетчатой кости. Отчетливо визуализируется расширенная питающая передняя решетчатая артерия слева (указано стрелками)

Авторами принято решение об удалении опухоли единым блоком. Совместно с офтальмологами предварительно выполнено клипирование передней решетчатой артерии. Новообразование, которое занимало передние ячейки решетчатого лабиринта, аккуратно выделено от интактных тканей, удалено в объеме удаления новообразования, передних ячеек решетчатого лабиринта, средней носовой раковины, наложения антростомы с верхнечелюстной пазухой. В послеоперационном периоде ведение пациентки не отличалось от методик, применяемых после оперативного вмешательства на околоносовых пазухах. Рецидива новообразования в течение двухлетнего наблюдения не обнаружено.

Клинический пример № 2

Пациентка Р., 42 года, обратилась в августе этого года за помощью в Санкт-Петербургский научно-исследовательский институт уха, горла, носа и речи с основными жалобами на цефалгии, затруднение носового дыхания, ринорею, чувство дискомфорта и болевые ощущения в области верхнечелюстной пазухи справа, кровотечения до 10 раз в течение года из этой же половины носа. Указанные симптомы беспокоят более семи лет. Неоднократно консультировалась по месту жительства у оториноларинголога и проходила лечение по выставленному диагнозу правостороннего риносинусита. Пациентке выполнена КТ околоносовых пазух, где обнаружено тотальное затенение справа верхнечелюстной пазухи и клеток решетчатого лабиринта (рис. 2, а).

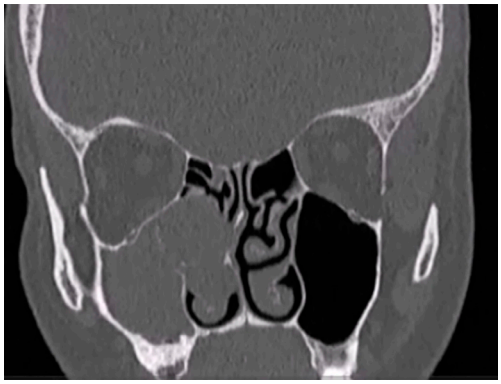

Рис. 2, а. Компьютерная томография околоносовых пазух. Отчетливо визуализируется тотальное затенение верхнечелюстной пазухи и клеток решетчатого лабиринта справа

Рис. 2, б. Компьютерная томография околоносовых пазух с контрастированием. Заметна разность в интенсивности картинки, соответствующая застойному синуситу

Для уточнения диагноза и проведения дифференциальной диагностики пациентке выполнена КТ околоносовых пазух с контрастированием (рис. 2, б). Обнаружено

округлое образование в проекции средней носовой раковины, с прослеживаемой разностью в интенсивности картинки, что может соответствовать застойному синуситу. Дополнительно проведенная магнитно-резонансная томография (МРТ) околоносовых пазух выявила интактность мозговых структур и структур орбиты.

Авторами принято решение об удалении новообразования единым блоком, используя горячие инструменты, в том числе синий лазер. На рис. 3 четко видно образование красного цвета, бугристое, кровоточащее при касании инструментом.

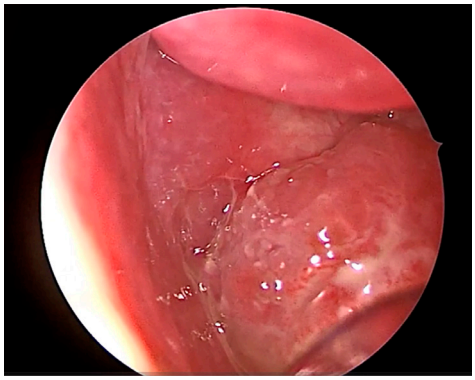

Рис. 3. Визуализируется легко кровоточащее бугристое образование красного цвета

После предварительной анемизации слизистой оболочки полости носа, синим лазером (450 нм) выполнено термическое воздействие на новообразование. На рис. 4 показано воздействие на строму опухоли с целью сокращения ее в объеме. Воздействие лазером производится только на оболочку опухоли, не проникая в нее, иначе это может поспособствовать развитию кровотечения.

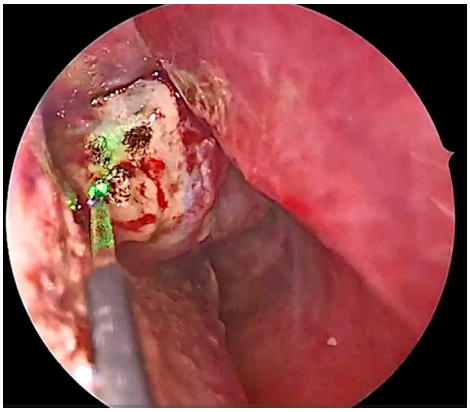

Рис. 4. Воздействие лазером длиной волны 450 нм на строму опухоли для сокращения объема

После сокращения опухоли в объеме было выполнено удаление средней носовой раковины, поэтапно вскрытие передних ячеек решетчатого лабиринта. При вскрытии верхнечелюстной пазухи получен муцин. После визуализации питающих сосудов опухоли в районе заднего конца средней носовой раковины (ветки клиновидно-небной артерии) новообразование удалено. При осмотре правая половина носа свободна, кровотечения нет, естественное соустье правой верхнечелюстной пазухи состоятельно. Тампонада носа гемостатическими губками, которые были удалены на 3 сутки после оперативного вмешательства. В послеоперационном периоде полость носа орошали солевым раствором 3 раза в день и проводили ежедневные инструментальные санации полости носа. Пациентка была выписана на 5 сутки после операции.

Таким образом, представленные клинические примеры подтверждают, что ГПН, существенно снижая качество жизни пациентов, требуют эффективной хирургической коррекции. В этом контексте дополнительное использование на этапах диагностики ГПН, кроме общеклинических и анамнестических данных – эндовидеориноскопии, компьютерной и магнитно-резонансной томографии (КТ, МРТ) без контраста и с контрастным усилением – для получения более детального изображения опухоли, а также прижизненной биопсии (в случаях необходимости дифференциальной диагностики в условиях стационара), позволяет определить оптимальные хирургические подходы и избежать возможных осложнений.

Проведение дифференциальной диагностики ГПН с ангиофибромой, мукоцеле, инвертированной папилломой, полипозным процессом, злокачественными новообразованиями полости носа способствовало повышению верификации диагноза.

Проведенное исследование показало, что лечение ГПН зависит от ее размера, расположения и наличия симптомов. В некоторых случаях может потребоваться только наблюдение, особенно если опухоль небольшая и не вызывает симптомов. В литературе описаны способы консервативного лечения бета-адреноблокаторами, однако основная целевая аудитория данного метода – маленькие дети [11]. В этом контексте, когда гемангиома вызывает заложенность и затруднение носового дыхания, ринорею, дизосмии, лицевые боли, наблюдается эпитаксия образования и носовые кровотечения, выставляются абсолютные показания для хирургического вмешательства.

Основные принципы хирургического лечения:

− по возможности использовать функциональную эндоскопическую хирургию носа и околоносовых пазух (международное название FESS – functional endoscopic sinus surgery);

− удалять новообразования единым блоком;

− при удалении новообразования использовать горячие инструменты;

− при возможности отдавать предпочтение клипированию или эмболизации питающих новообразование сосудов;

− при распространении опухоли в соседние анатомические области привлекать смежных специалистов;

− быть готовым к массивному кровотечению.

Использование современной эндоскопической техники с высоким разрешением и апробированного хирургического инструментария позволило авторам успешно удалить гемангиомы, сократить время проведения операции, избежать различных осложнений. Вапоризация высокоэнергетическим лазером длиной волны 450 нм стромы опухоли приводила к уменьшению ее объема, а коагуляция – к исключению кровотечения и сокращению времени проведения операции. Установлено, что хирургический подход требует командной работы с привлечением смежных специалистов.

Ключевые аспекты диагностики и лечения гемангиомы полости носа входят в рабочие программы и преподаются на курсах повышения квалификации врачей [12].

Выводы

1. Хирургическое лечение сосудистых доброкачественных новообразований полости носа требует от врача тщательного сбора анамнеза, применения визуальных методов диагностики, в том числе с контрастированием.

2. Удаление новообразований необходимо выполнять единым блоком, сохраняя функциональность.

3. Операционная должна иметь все возможные средства для остановки кровотечения, а также переливания крови.

4. Работа в команде со смежными специалистами – залог успеха лечения.

Авторы заявляют об отсутствии конфликта интересов.

Список литературы

1. Перич Б., Носуля Е.В., Молоков К.В., Туманова Е.Л., Мнихович М.В. Гемангиома перегородки носа: обзор литературы и клинические наблюдения // Российская ринология. 2015. Т. 23, № 2. С. 33–38. DOI: 10.17116/rosrino201523233-38.

2. Tan S.N., Gendeh H.S., Gendeh B.S., Ramzisham A.R. The Nasal Hemangioma // Indian J Otolaryngol Head Neck Surg. 2019. Vol. 71, Is. 3. P. 1683–1686. DOI: 10.1007/s12070-015-0918-4.

3. Sigdel B., Ghimire A., Parajuli R., Regmi S., Poudel S., Pokhrel A. Capillary Hemangioma of the Maxillary Sinus: A Rare Cause of Massive Life-Threatening Epistaxis // Indian J Otolaryngol Head Neck Surg. 2023. Vol. 75, Is. 4. P. 4071–4074. DOI: 10.1007/s12070-023-04046-z.

4. Baki A. Nasal Septal Cavernous Hemangioma // J Craniofac Surg. 2018. Vol. 29, Is. 2. P. 135–136. DOI: 10.1097/SCS.0000000000004220.

5. Garefi M., Garefis K., Nikolaidis V., Chatziavramidis A., Konstantinidis I., Pazarli E., Markou K. Nasal Septum Hemangioma in a 9-Year-Old Boy // Ear Nose Throat J. 2023. Vol. 102, Is. 8. P. 386–388. DOI: 10.1177/01455613211018128.

6. Yeon E.R., Sim S.H., Park H.Y., Park S.K. A Case of Cavernous Hemangioma on the Lateral Wall of the Inferior Nasal Meatus // J Craniofac Surg. 2023. Vol. 34, Is. 5. P. 451–452. DOI: 10.1097/SCS.0000000000009292.

7. Xu B., Tan H., Bian P. Endoscopic Management of Recurrent Epistaxis Caused by Retiform Hemangioendothelioma in a Child: A Case Report // Ear Nose Throat J. 2024. May 17:1455613241253372. DOI: 10.1177/01455613241253372.

8. Товмасян А.С., Зеликович Е.И., Куриленкова А.Г., Клименко К.Э., Колбанова И.Г., Шаталов В.Г., Филина Е.В., Кишиневский А.Е., Рамазанов С.Р. Внутрикостная кавернозная гемангиома средней носовой раковины. Клинические случаи // Вестник оториноларингологии. 2024. Т. 89, № 1. С. 45–51. DOI: 10.17116/otorino20248901145.

9. Сергеев Ф.Ю., Кривопалов А.А. Об оказании специализированной оториноларингологической помощи пациентам с внутричерепными осложнениями в условиях северных территорий // Российская оториноларингология. 2013. № 6 (67). С. 169–173.

10. Кривопалов А.А., Янов Ю.К., Шаталов В.А., Рубин А.Н., Щербук А.Ю., Артюшкин С.А., Шарданов З.Н., Шервашидзе С.В. Клинико-диагностические особенности оториносинусогенных внутричерепных гнойно-воспалительных заболеваний, осложнившихся сепсисом // Вестник хирургии имени И.И. Грекова. 2016. Т. 175, № 6. С. 13–19. DOI: 10.24884/0042-4625-2016-175-6-13-19.

11. Alghamdi B., Al-Kadi M., Alkhayal N., Alhedaithy R., Al Mahdi M.J. Intranasal lobular capillary hemangioma: A series of five cases // Respir Med Case Rep. 2020. Vol. 11, Is. 3. P. 101–107. DOI: 10.1016/j.rmcr.2020.101073.

12. Коркмазов М.Ю., Зырянова К.С., Дубинец И.Д., Корнова Н.В. Оптимизация педагогического процесса на кафедре оториноларингологии // Вестник оториноларингологии. 2014. № 1. С. 82–85.